

## FOKKEN MET KORTSNUITIGE HONDEN

### Criteria ter handhaving van art. 3.4. Besluit Houders van dieren Fokken met Gezelschapsdieren

Dr. Marjan AE van Hagen

Departement Dier in Wetenschap en Maatschappij  
en het Expertisecentrum Genetica Gezelschapsdieren

In opdracht van het Ministerie van Landbouw, Natuur en Voedselkwaliteit

21 01 2019

## Inhoud

<u>Inleiding</u> .....	4
<u>Deel I: Brachycephalie – dysformologie schedel en snuit</u> .....	5
1. Morfologie: vorm van schedel en snuit.....	5
2. Gezondheids en welzijnsrisico's kortsnuitige honden.....	7
2.1. Brachycephalic Ocular syndrome (BOS).....	8
2.3. Brachycephalic obstructive Airway syndrome (BOAS).....	9
<u>Deel II: Inventarisatie bestaande meetmethoden</u> .....	11
1. Schedelvorm.....	11
1.1. post mortem.....	11
1.2. in vivo.....	12
2. Relatieve neusverkorting.....	13
3. Vernauwing neusopening .....	14
3.1.: neusopening/kraakbeen ratio.....	14
3.2.: De 'Lui-bepaling' .....	15
4. Aanwezigheid neusplooi .....	16
5. Zichtbaarheid van het oogwit .....	17
6. Relatieve oogspleetlengte.....	17
7. Inspanningstolerantiemeting.....	19
7.1. De 6-minuten looptest.....	19
7.2. De 1000-meter looptest.....	19
8. Aanvullende meetmethoden .....	21
8.1. Breed-defining measurement protocols.....	21
8.2. Lichaamsconditiescore (overgewicht) .....	21

<u>Deel III: Voorstel criteria ter handhaving art. 3.4. Fokken met Gezelschapsdieren.....</u>	<u>23</u>
1. Stoplichtmodel: bewegen in richting van gezonde hondenpopulatie.....	24
2. Breed gesteunde beweging van fokkers, dierenartsen-specialisten en handhavers...	24
I. Criteria voor toetsing door NVWA en LID inspecteurs.....	26
II. Aanvullende criteria ter toetsing door eerstelijnsdierenarts en/of dierenarts-specialist	
<b>A.</b> Brachycephalic Ocular syndrome.....	27
A.1. Door eerstelijnsdierenarts (of specialist Oogheelkunde) .....	27
A.2. Door dierenarts-specialist Oogheelkunde .....	28
<b>B.</b> Brachycephalic obstructive Airway syndrome .....	29
B.1. Door eerstelijnsdierenarts (of specialist KNO) .....	29
B.2. Inspanningsintolerantietest .....	30

## Inleiding

Op 1 juli 2014 is een aantal wijzigingen in het Besluit Houders van Dieren in werking getreden. Het doel van deze wijzigingen was de verbetering van het dierenwelzijn bij de bedrijfsmatige fokkerij van gezelschapsdieren.

Artikel 3.4. van het Besluit bevat regels ten aanzien van het fokken van gezelschapsdieren. Als hoofdregel geldt dat het verboden is gezelschapsdieren te fokken op een wijze waarop het welzijn en gezondheid van het ouderdier of de nakomelingen wordt benadeeld. Daaronder wordt onder andere verstaan dat er bij het fokken, voor zover mogelijk, voor moet worden gewaakt dat geen ernstige afwijkingen en ziekten worden doorgegeven aan of kunnen ontstaan bij de nakomelingen. Verder mogen er, voor zover mogelijk, ook geen uiterlijke kenmerken worden doorgegeven die schadelijke gevolgen hebben voor het welzijn en de gezondheid van het dier. Hetzelfde geldt voor ernstige gedragsafwijkingen. Het besluit beperkt zich echter tot doelvoorschriften, wat betekent dat men met open normen werkt die nader moeten worden ingevuld. Tot op heden heeft de branche onvoldoende stappen genomen om hier invulling aan te geven. Daardoor is het voor de inspectie en rechterlijke macht lastig om het artikel te kunnen handhaven.

Om artikel 3.4. te kunnen handhaven moet aantoonbaar zijn dat een fokker zich onvoldoende heeft ingespannen om te voorkomen dat schadelijke uiterlijke kenmerken, ernstige ziekten of gedragsafwijkingen worden doorgegeven aan nakomelingen. De erfelijke aanleg voor ernstige ziekten of gedragsafwijkingen zijn lang niet altijd aan de buitenkant zichtbaar en dat maakt handhaving op de preventie ervan complex. Wij richten ons in dit project op waarneembare schadelijke uiterlijke kenmerken van fokdieren gerelateerd aan brachycephalie die aan nakomelingen worden doorgegeven en een ernstig welzijnsrisico vormen.

De populariteit van brachycephale honden (brachy= kort en cephaal = neus), neemt wereldwijd toe. Fokselectie heeft geleid tot een steeds verdergaande dysmorfologie van de hondenschedel. Fokken met honden met dit soort ernstige schedel- en snuitafwijkingen leidt tot fysiek en fysiologisch ongerief en beperking van het natuurlijk gedrag van deze honden, hetgeen zowel een inbreuk op de integriteit is, als een groot risico voor het welzijn van de dieren. Dit is in strijd met hetgeen in de Nederlandse wetgeving wordt gesteld (Wet dieren).<sup>1</sup> Fokselectie in de richting van een (steeds) minder extreme dysmorfologie kan de inbreuk op de integriteit herstellen en de welzijnsrisico's verminderen. De uitkomst van dit project zal derhalve een belangrijke opmaat vormen naar de verdere uitbouw van handhavingscriteria voor het fokken met honden (en andere dieren) ten aanzien van een groter aantal gezondheids- en welzijnsrisico's.

### *Samenstelling projectgroep*

- Dr. Hille Fieten, dierenarts, Specialist Interne Geneeskunde Gezelschapsdieren, coördinator ExpertiseCentrum Genetica Gezelschapsdieren, Faculteit Diergeneeskunde
- Dr. Franck L.B. Meijboom, universitair hoofddocent, DWM, Faculteit Diergeneeskunde
- Dr. Marjan AE van Hagen, dierenarts, Specialist Dierenwelzijn, Ethiek & Recht, Universitair docent en stafmedewerker Gedragskliniek voor Dieren, DWM, Faculteit Diergeneeskunde

Deel I:

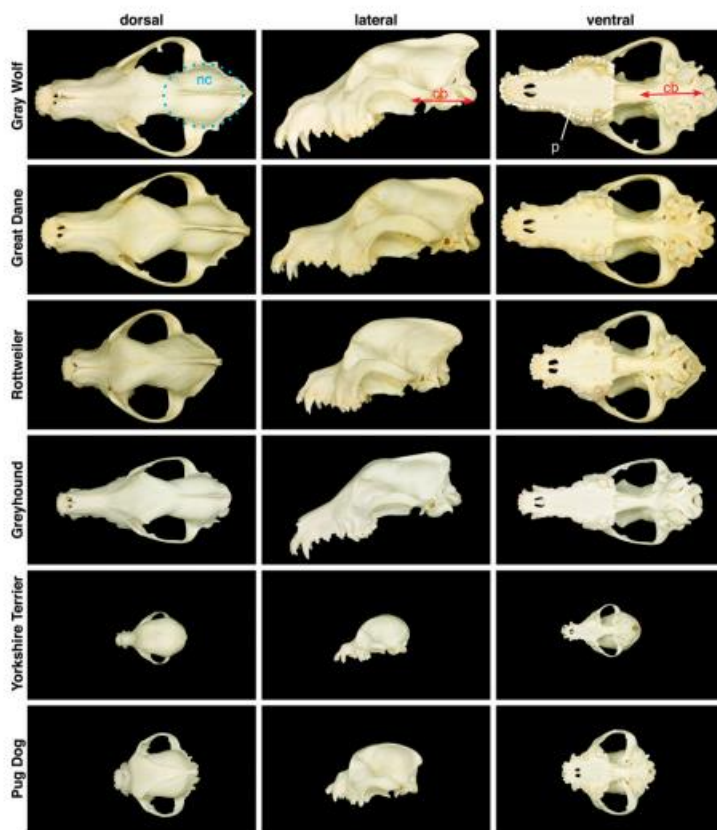
Brachycephalie – dysmorfologie van schedel en snuit

**1. Morfologie: vorm van de schedel en snuit**

Een hondenschedel wordt anatomisch gevormd door het schedeldak (de bovenkant), de schedelbasis (onderkant) en de aangezichtsschedel. Het schedeldak bestaat uit verschillende delen bot. De verschillende delen bot zijn via bindweefsel aan elkaar verbonden. Om de passage door het geboortekanaal te vergemakkelijken zijn bij jonge dieren de verschillende schedelbeenderen nog niet gesloten (fontanel).

De snuit is het begin van het ademhalingswegen. De snuit is verbonden met de keel, het binnenoor en de zogenaamde bijholten van de neus (sinus), met lucht gevulde en met slijmvlies beklede holle ruimten in het bot van de aangezichtsschedel. Ook het kanaal dat de tranenvloed van de ogen afvoert (traangang) eindigt in de neus.

De hond is waarschijnlijk de meest morfologisch diverse zoogdiersoort op aarde waarbij ook de vorm van de schedel verbluffend divers is.<sup>ii</sup>

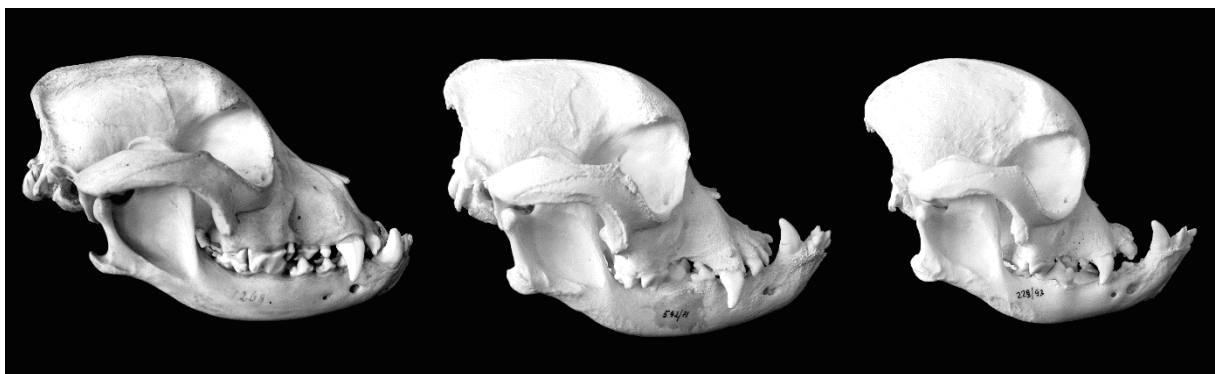


Afbeelding 1: Montage van diversiteit van de vorm van de schedel van honden. Bron: The Genetics of Canine Skull Shape Variation. Jeffrey J. Schoenebeck and Elaine A. Ostrander GENETICS, 2013

Bij mensen is brachycephalie gedefinieerd als ontwikkelingsstoornis van aangezicht en onder en bovenkaak, met o.a. faciale retrusie (afplating aangezichtsschedel), proximodistale verkorting van de neus en verwijding van het harde gehemelte. De ontwikkelingsstoornis kent verschillende genetische achtergronden.

Door de genetische informatie van (374) honden (verschillende rassen en kruisingen) te vergelijken met metingen van hun schedels, konden Amerikaanse onderzoekers DNA-varianten opsporen die verband houden met verschillende hoofdvormen. Eén variatie - waarvan werd vastgesteld dat deze de activiteit van een gen genaamd SMOC2 verstoort - was sterk gerelateerd aan de lengte van het aangezicht van de hond.<sup>iii</sup>

Het uiterlijk van brachycephale honden kenmerkt zich door een korte, bolle schedel met een duidelijke knik (stop) tussen de hersenschedel en de neusrug.<sup>1</sup> In vroegere tijden werden honden met deze ontwikkelingsstoornis voor de fok geselecteerd, omdat bepaalde dysmorfe kenmerken voordeel opleverden bij het werk waarvoor zij werden ingezet. Dit omdat de dysmorfie van de schedel veelal gepaard gaat met een onderbeet, waardoor de hond door de neus kan blijven ademen als hij zich ergens in vastbijt. In de vorige eeuw heeft de fokselectie van honden met dit soort ontwikkelingsstoornis dusdanige extreme vormen aangenomen, dat dit ten koste is gegaan van de functionaliteit van de hond.



*Afbeelding 2:* Boven: 1. van links naar rechts brachycephale schedels, in steeds extremere vorm  
 Beneden: 2. uiterlijk van brachycephale Franse Bulldog (li) en extreem brachycephale hond (re),  
 3. Links extreem brachycephale Mopshond (li) en (veel minder) brachycephale voorouder (re).

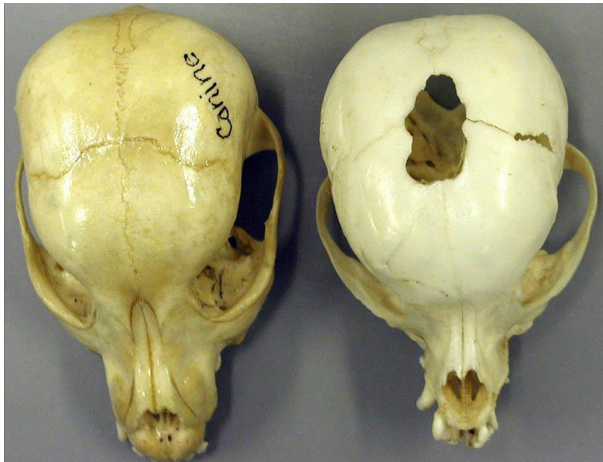
<sup>1</sup> Bron: <https://upload.wikimedia.org/wikipedia/commons/7/7b/Brachycephalie>

<sup>2</sup> [http://www.tierarztpraxisbernwest.ch/wp-content/uploads/2018/02/Tierarztpraxis\\_Baern\\_West\\_Brachycephalie3.jpg](http://www.tierarztpraxisbernwest.ch/wp-content/uploads/2018/02/Tierarztpraxis_Baern_West_Brachycephalie3.jpg)

<sup>3</sup> <http://de.academic.ru/pictures/dewiki/80/PugHeads.jpg>

## 2. Gezondheids-en welzijnsproblemen kortsnuitige honden

Bij de ontwikkeling van de hondenschedel, zijn er vier plaatachtige benige delen die elkaar raken in het bovenste midden van het hoofd, de laatste benige structuren die fuseren of ossificeren. Meestal sluiten de schedelnaden zich ongeveer 4-5 weken na de geboorte. Er zijn gevallen waarbij het sluiten van de opening vrij traag verloopt en pas op een leeftijd van 6 maanden volledig is. In extreme gevallen blijft de fontanel open.



Afbeelding 3. Links normale hondenschedel, rechts hydrocephale schedel met open fontanel.<sup>4</sup>

Een open fontanel is gerelateerd aan de ontwikkeling van een waterhoofd, of hydrocephalus ("hydro" (water) en "cephalus" (hoofd)) - Fig. 3. Een waterhoofd ontstaat wanneer het drainagesysteem in de schedel niet goed functioneert, waardoor de absorptie en eliminatie van het hersenvocht uit de hersenen stagneert en ophoopt. Door de verhoogde intracraniale druk sluit de frontale en de pariëtale beenderen niet (Afb. 3). In principe kan bij ieder hondenras een open fontanel optreden, maar de aandoening komt het meest voor bij kleine brachycephale hondenrassen zoals de Maltezer, Chihuahua, Boston terriër en Dwergkees. Een open fontanel maakt de hersenen niet alleen kwetsbaar voor verwondingen, maar kan ook lijden tot neurologische afwijkingen indien een waterhoofd optreedt. Aangezien de aandoening erfelijk kan zijn, dient een hond met een open fontanel niet voor de fok te worden ingezet.

Niet alleen lijden brachycephale honden (hier verder 'kortsnuitige honden' genoemd) aan gezondheids- als welzijnsproblemen gerelateerd aan de afwijkende vorm van schedel, zoals bijv. een open fontanel en Chiari lijkende malformatie – Syringomyelie, maar ook zien wij binnen deze populatie andere erfelijke skeletaandoeningen, zoals patella luxatie, ingroeierende kurketrekkerstaart en aangeboren vertebrale misvormingen geassocieerd met neurologische gebreken.

Wij richten ons in dit project op een belangrijke groep aan schadelijke gezondheids- en welzijnsproblemen gerelateerd aan de afwijkende vorm van schedel en snuit, te weten: het Brachycephalic Ocular Syndrome (BOS), en het Brachycephalic Obstructive Airway Syndrome (BOAS). Wij zullen de achtergrond van deze schadelijke gevolgen hieronder nader beschrijven.

<sup>4</sup> <http://vanat.cvm.umn.edu/vetAnomal/sysNV/NV2.html>



## 2.1. Brachycephalic Ocular Syndrome

Het *Brachycephalic Ocular Syndrome* (BOS) is de verzamelnaam van een aantal oogafwijkingen dat gecombineerd voorkomt bij kortsnuitige honden. Honden die getroffen zijn door dit syndroom kunnen verschillende afwijkingen van het oog vertonen, waaronder<sup>iv</sup>:

- **exophthalmus**, abnormaal uitpuilende ogen door een ondiepe oogkas;
- **te ruime oogspleet**, een te grote opening van de oogleden in verhouding tot de grootte van de oogbol en
- **lagophthalmus**, het onvermogen de oogleden volledig te sluiten.

Onderzoek wijst uit dat diverse uiterlijke kenmerken van brachycephale honden risicofactoren vormen voor o.a. het optreden van hoornvliesbeschadigingen, zoals hoornvlieszweren (cornea-ulceraties). Door de uitpuilende ogen is effectief knippen niet mogelijk<sup>v</sup>. Dit leidt o.a. tot uitdroging van het oog met verlies van de gevoeligheid van het hoornvlies.<sup>vi</sup>

In een wetenschappelijke publicatie over de gevolgen van brachycephale kenmerken voor de gezondheid van het hoornvlies werd beschreven dat honden met **neusplooi** bijna vijf keer meer kans op hoornvlieszweren hebben dan honden zonder neusplooi, en brachycephale honden met een **craniofaciale verhouding < 0,5** twintig keer meer kans op hoornvlieszweren hebben dan niet-brachycephale honden. Bij een stijging van de **relatieve oogspleetlengte** met 10% bleek het risico op een hoornvlieszweer meer dan verdrievoudigd. **Zichtbaar oogwit** was geassocieerd met een bijna drie keer verhoogd risico. De resultaten tonen aan dat kunstmatige selectie op deze kenmerkende dysmorfologische schedelvorm het risico op hoornvlieszweren sterk verhoogt, en dat een dergelijke selectie moet worden ontmoedigd ter verbetering van het welzijn van de honden.<sup>vii</sup>

De abnormale vorm van het hoofd kan gepaard gaan met andere problemen, waaronder:

- **luxatie van de oogbol** uit de oogkas: bij brachycephale honden ligt de oogbol in een zodanig ondiepe oogkas en is de oogspleet zo ruim, dat de oogbol gemakkelijk buiten de oogkas en vóór de oogleden terecht kan komen (Stades et al., 2007). Dit kan bij sommige dieren al gebeuren als aan de huid van kop of nek wordt getrokken, of als het dier zich opwindt. Luxatie van de oogbol is pijnlijk. Het hoornvlies droogt snel uit en kan gemakkelijk beschadigd raken. De oogzenuw raakt binnen korte tijd onherstelbaar beschadigd. Ook na (chirurgisch) terugplaatsen is de kans op blijvende blindheid van het oog zeer groot<sup>viii</sup>;
- **entropion van het mediale onderooglid**: het inwaarts rollen van het aan de neuszijde gelegen deel van het onderooglid, waardoor de ooglidharen over het oog schuren;
- **neusplootrichiasis**: haren van de huidplooi bij de neus komen (soms voortdurend) in direct contact met het hoornvlies;
- **distichiasis**: wimperachtige haren die op een abnormale plaats groeien (namelijk op de vrije ooglidrand) en daardoor over het hoornvlies kunnen schuren;
- **verminderde traanproductie en/ of -kwaliteit**, wat betekent dat het hoornvlies vatbaarder is voor beschadiging omdat bacteriën en mogelijke schurende deeltjes die ermee in contact komen onvoldoende worden weggespoeld;
- **pigmentkeratitis of exposure keratopathie**: pigmentatie van het hoornvlies als gevolg van langdurige hoornvliesschade door uitdroging; en
- **epiphora**: traanvloed (hetgeen tot huidirritatie in de neusplooi kan leiden)



De onderontwikkelde snuitlengte verhoudt zich niet tot de normaal ontwikkelende hoofdhuid, wat leidt tot diepe neusplooien. Naast het risico op neusplootrichiasis, is er ook een hoog risico op de ontwikkeling van dermatitis, ontsteking van de huid in de neusplooi als gevolg van wrijving en de overgroei van microben (bacteriën en gisten), bevorderd door de verhoogde luchtvochtigheid en ophoping van secreties in deze omgeving. Deze huidplooiermatitis veroorzaakt een onaangename geur en ongemak voor de hond en kan aanleiding geven tot zelf-trauma door wrijven en/of krabben.

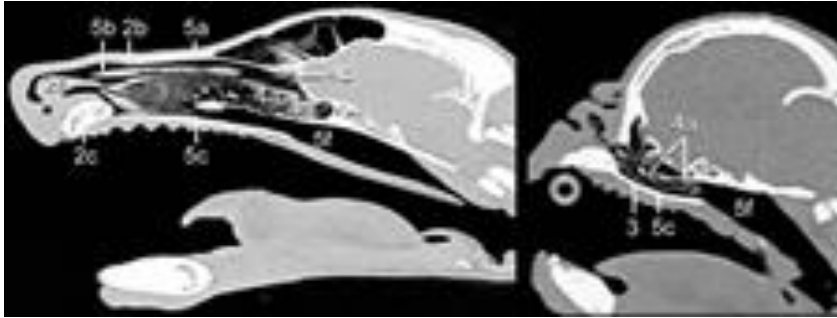
Dagelijkse reiniging van de plooien is wijdverspreid bepleit als standaardzorg voor dit type honden, maar vaak niet voldoende om het probleem te beheersen. Bij de Franse Bulldog zit bovendien de dorsale neusplooi, vlak boven de neusspiegel, zo strak dat je er met geen mogelijkheid bij kan om deze diepe plooi te reinigen (mondeling expert opinion).

## 2.2. Brachycephalic Obstructive Airway Syndrome

Canine brachycephalic obstructive airway syndrome (BOAS) is een verzameling van verschillende aandoeningen van de luchtwegen bij kortsnuitige honden. Ze kunnen bij een individu allemaal tegelijk voorkomen, maar dat hoeft niet. De verschillende aandoeningen zijn:

- **Stenose, vernauwde neusgaten**
- **Te lang en/of dik palatum molle** (zacht gehemelte)
- **Vergrote tonsillen** (keelamandelen)
- **Dysmorphie van de larynx**, afwijkende vorm van het strottenhoofd
- **Trachea hypoplasie**, te nauwe luchtpijp

De klinische symptomen van BOAS ontstaan als gevolg van obstructie van de voorste luchtwegen veroorzaakt door anatomische afwijkingen die de luchtwegen versmallen en de weerstand van de luchtwegen verhogen. Door de te korte snuit passen zoals het gehemelte als de tong niet in de mondholte. De tong en het gehemelte zijn relatief te groot en te lang. Hierdoor hangt de tong bij kortsnuitige honden vaak uit de bek en hebben de meeste honden een snurkend geluid bij de ademhaling. Dit snurkend geluid wordt veroorzaakt door het te lange gehemelte dat in de keelholte hangt en daar door de luchtstroom in trilling gebracht wordt. Het snurken kan variëren van een lichte vorm die alleen voorkomt als de hond zich inspant, tot een permanent geluid dat ook hoorbaar is bij de hond in rust. De verhoogde weerstand in de luchtwegen leidt tot een verhoogd risico van het secundaire inklappen van de luchtpijp (collaps).



*Afbeelding 4.* Scan van hondschedel met normale lengte (links) en die van een kortsnuitige hond; de lucht houdende voorhoofdsholte en neusholte bij de normale schedel kleuren zwart. Bron: <http://brachycephalia.com/>

Honden in rust ademen vooral via de neus. Omdat honden geen zweetklieren hebben, kunnen zij hun warmte alleen kwijt door te gaan hijgen. De ademhalingsproblemen bij honden met BOAS leiden dan ook niet alleen tot benauwdheid, maar ook tot een gestoorde thermoregulatie, omdat zij hun warmte minder goed kwijt kunnen. De klachten kunnen variëren van licht snurken tot ernstige benauwdheid (ademnood), inspanningsintolerantie, flauwttes en sterfte door oververhitting (heatstroke).

De impact van BOAS beperkt zich niet tot het respiratieapparaat, maar leidt secundair ook tot problemen in de slokdarm en maag. Ook overmatig speeksel (hypersalivatie) en kokhalzen komen voor. Dit laatste is wijten aan de negatieve druk tijdens inspiratie wat secundair kan leiden tot een verwijding van de opening waar de slokdarm door het middenrif loopt (hernia hiatus oesophagi), waardoor maagzuur omhoogkomt en de slokdarm ontstoken kan raken. (gastro-oesophageale reflux en oesophagitis).

De voornaamste risicofactoren voor BOAS zijn: platte snuite, dikke nek en overgewicht.<sup>ix</sup> Kortsnuitige honden hebben in het algemeen een zeer hoog risico voor het ontwikkelen van BOAS.<sup>x</sup> Bij een milde vorm van BOAS is het welzijn van de hond verminderd door de bemoeilijkte ademhaling en bij een ernstige vorm van BOAS leidt de beperkte mogelijkheid tot beweging, verminderde eetlust en spel tot een sterke verminderde kwaliteit van leven. Onderzoek toont aan dat hoe extremer de kortsnuitige bouw is, des te groter risico het op BOAS.<sup>xi</sup> Door zorgvuldige selectie van ouderdieren met veel minder extreme dysmorfe kenmerken kan het risico op BOS en BOAS bij kortsnuitige honden stapsgewijs worden verminderd. Hoewel dit al decennia bekend is, zien we in de fokkerij nog nauwelijks beweging in deze richting. Normstelling ter handhaving van artikel 3.4. zal helpen om de fokkerij te bewegen om kortsnuitige ouderdieren meer op functionaliteit te gaan selecteren.

## Deel II:

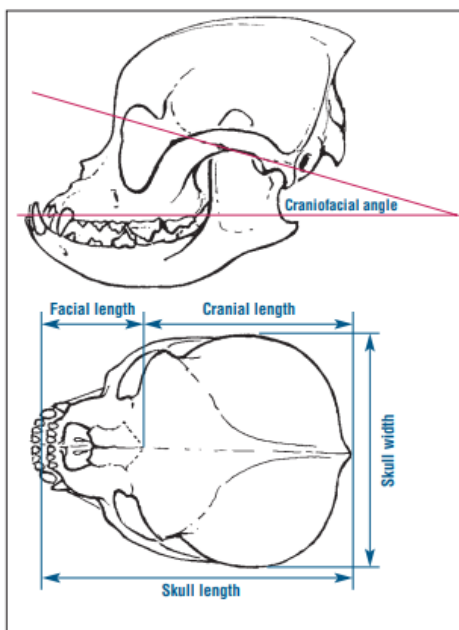
### Inventarisatie bestaande meetmethoden

#### 1. Schedelvorm

##### 1.1. Post mortem

Craniofaciale morphometrische parameters werden in het verleden (**postmortem**) gemeten aan de droge hondenschedel.<sup>xixiii</sup> De gemiddelde schedellengte van de leeuw, **hond** en kat, bleek respectievelijk  $39.7 \pm 1.04$  cm,  **$20.02 \pm 1.4$  cm** en  $8.4 \pm 1.5$  cm, met een gemiddelde schedelbreedte van respectievelijk  $28 \pm 2.3$  cm,  **$10.04 \pm 0.5$  cm** en  $6.8 \pm 1.4$  cm.<sup>xiv</sup> Dit waren lange tijd de enige formele meetgegevens geweest over de gemiddelde schedellengte van een hond.

Hondenschedels worden op basis van deze postmortem meetmethode ingedeeld in een dolichocephale (langschedelige), mesocephale en brachycephale (kortschedelige) schedelvorm. Daarbij geldt een verhouding tussen de korte, brede *snuit (facial length)* en de *breedte van de schedel (skull width)* van 0.81 of groter als brachycephaal. Duitse auteurs baseerden hun classificatie echter op de relatie tussen de *craniale lengte (cranial length)* en de *schedellengte (skull length)*, waarbij de ratio skull length/ cranial length van 1.6 tot 3.4 als brachycephaal geldt.<sup>5</sup> (Afbeelding 5).




Afbeelding 5. Post mortem meetmethoden ter definiëring van een brachycephale (kortschedelige) schedelvorm.

<sup>5</sup> Brachycephalicsyndrome Compendium Koch, 2003

## 1.2. In vivo

In 2008 is door Sutter et al. gekeken naar metingen in vivo, d.w.z. aan het levende dier in relatie tot de indelingen in hondenrassen.<sup>xv</sup> In totaal bleken dertien uiterlijke kenmerken bepalend voor een ras-definiërende profielschets, de zgn. *'Breed-defining measurement protocols'*. Ten aanzien van de schedel werden de volgende variabelen gedefinieerd:

1. Snuitlengte (snout length - SL)
2. Schedellengte (cranial length - CL)
3. Schedelbreedte (skull width – SW)
4. Oogbreedte (eyewidth – EW)




Afbeelding 6: illustratie van de 'in vivo' metingen (Franse Bulldog):  
Li: snuitlengte (SL) van P1 tot P2, craniale lengte (CL) van P2 tot P3, schedellengte P1 tot P3,  
Re: Oogbreedte - Eye width (EW), Schedelbreedte - Skull Width (SW)

Kenmerkend voor brachycephale honden is dat de schedelbreedte minstens 80% van de lengte is. Een schedelbreedte van meer dan 80% van de lengte geldt derhalve als extreem kortsnuitig.<sup>6</sup> Dit biedt houvast voor een normstelling om tot een handhavingscriterium te kunnen komen.

<sup>6</sup> <https://www.petinsurancequotes.com/petinsurance/brachycephalic-skull.html>

## 2. Relatieve neusverkorting

Door de neuslengte (cm) te delen door craniale lengte (cm) is de zgn. craniofaciale ratio (CFR), ofwel de relatieve neusverkorting te berekenen. De relatieve neusverkorting volgt uit:

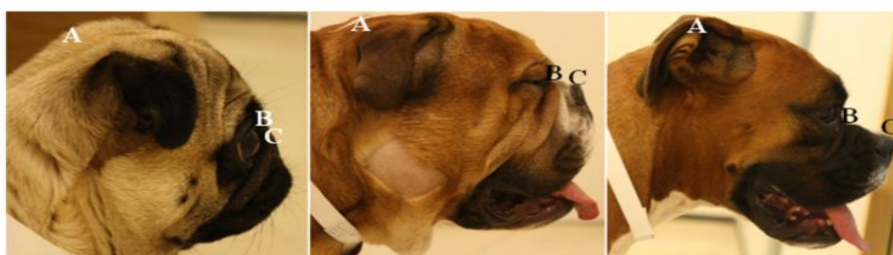

*Afbeelding 7:* Illustratie van de bepaling van de relatieve neusverkorting door het delen van de neuslengte van A tot B en de craniale lengte van B tot C. De relatieve neusverkorting van de afgebeelde Cavalier King Charles Spaniël is 0.27: neuslengte 28mm/ craniale lengte 102mm.

Deze ratio blijkt een goede graadmeter voor de ernst van BOAS. (Fig. 7)



*Afbeelding 8.:* De afbeelding illustreert de relatie tussen de externe craniofaciale factor (CRF) en de corresponderende interne anatomische structuur van de bovenste luchtwegen



*Afbeelding 9.* Relatieve neusverkorting: neuslengte van A tot B en de craniale lengte van B tot C. Van links naar rechts is de relatieve neusverkorting: 0.08 , 0.23 en 0.35.

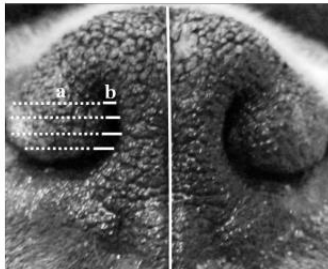


### 3. Vernauwing neusopening

Een aanvullende waarde om de ernst van de anatomische aanleg van de luchtweg te meten is de breedte van de neusopening te bepalen als maat voor ernst van de beperking van de luchtstroom door de neus. Er zijn twee methoden beschreven om de mate van vernauwing van de uitwendige neusgaten te kwantificeren.

#### 3.1. 'neusopening/kraakbeen ratio

Bij deze meetmethode wordt met een schuifmaat op vier niveaus de breedte van de vleugel – kraakbeen- ('a'), als ook de breedte van de aangrenzende luchtruimte ('b').<sup>xvi</sup> 1. Het laagste niveau op de onderrand van de neusvleugel, 2. het hoogste niveau de bovenrand van de neusvleugel en 3. nog twee niveaus op gelijkwaardige afstand tussen hoogste en laagste punt. De schuifmaat moet hiervoor direct op de neusopening geplaatst worden, zodat het hoofd van de hond zorgvuldig stilgehouden moet worden om te voorkomen dat het dier zich bezeert aan het meetinstrument.



'a' (stippellijnen) geeft de breedte van de *alae nasi* (neusvleugel-kraakbeen)

'b' (getrokken lijnen) geeft de breedte van de aangrenzende externe luchtweg aan


De centrale lijn geeft het philtrum aan, waarbij de linker- en rechterkant van het neussplanum worden afgebakend .

Afbeelding 10.: Meten van de neusopening volgens de vier-delen meetmethode

De verhouding van de gemiddelde neusvleugeldikte tot het gemiddelde van de neusgatdiameter (b/a) wordt aangeduid als **neusopening-ratio**. Hoe hoger de ratio hoe groter de luchtopening.

Shorter muzzles

Here are examples of nares ratios observed in our study dogs – higher numbers indicate more open nostrils and should be selected towards in breeding programmes. Low values may require surgical correction.








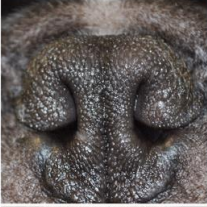






Afbeelding 11. Voorbeelden van ruimte van de neusopening uitgedrukt in de 'neuswijdte ratio' variërend van (ratio 0.06 (extreem vernauwde neusopening) tot 0.6 wijde neusopening.

Bron: Building better brachycephalics, Packer et al. (2012) *Animal Welfare*, 21, 81-93 <https://www.ufaw.org.uk/downloads/welfare-downloads/building-better-brachycephalics-2013-report.pdf>

### 3.2. 'De Liu-bepaling' van de mate van vernauwing van de neusopening

Bij deze methode **conform Liu et al (2016)** wordt de mate van de vernauwing in vier graden verdeeld, op basis van de mate waarin de laterale structuur de middels neusschot raakt of niet.

	Pugs	French bulldogs	Bulldogs	
Open				<p>Gradering van de ernst van de vernauwing van de neusopening bij kortsnuitigen:</p> <p>1. Open: neusvleugels wijd open,</p> <p>2. Milde stenose, licht vernauwde neusopening, waar de laterale wand de mediale wand niet raakt</p> <p>3. matige stenose, de laterale neusvleugelwand raak de mediale wand op het dorsale deel en de neusgaten zijn alleen open op de bodem.</p> <p>4. ernstige stenose, de neusgaten zijn vrijwel volledig gesloten.</p>
Mild stenosis				
Moderate stenosis				
Severe Stenosis				

Afbeelding 12. De Gradering van de ernst van de vernauwing van de neusopening volgens de methode Liu, 2016. <sup>7</sup>

7

[https://www.researchgate.net/publication/318842582\\_Conformational\\_risk\\_factors\\_of\\_brachycephalic\\_obstructive\\_airway\\_syndrome\\_B\\_OAS\\_in\\_pugs\\_French\\_bulldogs\\_and\\_bulldogs/figures](https://www.researchgate.net/publication/318842582_Conformational_risk_factors_of_brachycephalic_obstructive_airway_syndrome_B_OAS_in_pugs_French_bulldogs_and_bulldogs/figures)



#### 4. Aanwezigheid neusplooi

Naast de craniofaciale ratio blijkt de aanwezigheid van een neusplooi een goede graadmeter voor de ernst van de kortsnuitigheid en het daarmee gepaard gaande risico op oogproblemen. Bij mesocefale of dolichocefale honden sluit in het algemeen de huid zonder plooivorming aan op het aangezichtsbeen. Bij kortsnuiten is veelal een neusplooi aanwezig. In de rasstandaarden van bepaalde kortsnuitige hondenrassen wordt de neusplooi beschreven (Tabel 1).

Breed	Breed standard text referring to the presence of a nasal fold	Kennel Club 'Breed Watch' points of concern for special attention by judges
Pekingese	A slight wrinkle, preferably broken, may extend from the cheeks to the bridge of the nose in a wide inverted 'v'. This must never adversely affect or obscure eyes or nose.	Heavy over nose wrinkle and prominent nasal folds
Bulldog	Over nose wrinkle, if present, whole or broken, must never adversely affect or obscure eyes or nose. Pinched nostrils and heavy over nose roll are unacceptable and should be heavily penalised.	Heavy overnose wrinkle (roll); Excessive amounts of loose skin that impinge the eye (e.g. from nasal folds)
Pug	Wrinkles on forehead clearly defined without exaggeration. Eyes or nose never adversely affected or obscured by over nose wrinkle.	Excessive nasal folds

Tabel 1. Nasal folds in breed standards and nasal fold related statements from The Kennel Club (UK) 'Breed Watch' initiative. Bron: Impact of Facial Conformation on Canine Health: Corneal Ulceration, Packet et al. Plos One, 2015

De aanwezigheid van een neusplooi wordt gedefinieerd als een waarneembare huidplooi op de dorsale oppervlak van de snuit die aanwezig is zonder manipulatie van de huid, en gemakkelijk tussen een schuifmaat kan worden ingehouden.

## 5. Zichtbaarheid van het oogwit

Zichtbaarheid van het oogwit is een maat voor de anatomische verhouding tussen de oogkas (schedel) en de oogbolgrootte. De oogbolgrootte is consistent voor alle hondenrassen [16], maar bij kortsnuitigen is de oogkas te plat en ondiep om de oogbol voldoende te kunnen dragen (en/of de oogspleet te ruim). Daarom puilen de ogen uit en is er meer oogwit zichtbaar dan bij een gezonde verhouding.



Afbeelding 13: Zichtbaar oogwit door de uitpuilende ogen (exophthalmus) bij een mopshond  
Bron: <http://pug.at/>

De aanwezigheid van zichtbaar 'oogwit' (sclera) wordt bepaald aan de hond die recht naar voren kijkt. Dit werd uitgevoerd door de aandacht van de hond krijgen (met speeltje of voertje) en te fotograferen met een digitale camera. De algemene aanwezigheid van zichtbare sclera wordt geregistreerd en verder uitgesplitst of dit zichtbaar was boven, onder of aan weerszijden van de iris van het oog. Dit vertaalt zich naar een score van 0-4 afhankelijk van hoeveel aspecten van de sclera zichtbaar zijn (max. 4/4).

## 6. Relatieve oogspleetlengte

Een aanvullende maat bij disproportionele aanleg van de oogkas bij kortsnuitigen is de *relatieve oogspleetlengte*. Hiertoe wordt de (onopgerekte) oogspleetlengte (mm) met behulp van een zacht meetlint (of schuifmaat) gemeten in ongesedeerde hond middels een strakgetrokken lijn tussen de buiten- en de binnenooghoek (van D-E).



Afbeelding 14: Links: Kwantitatieve bepaling van de oogspleetlengte (D-E). De oogspleetlengte is hier gedefinieerd als de rechte lijn tussen de mediale en laterale canthus. Rechts: Kwantitatieve bepaling van de craniale lengte (B-C)

$$\text{Relatieve oogspleetlengte} = (\text{oogspleetlengte (mm)} / \text{craniale lengte (mm)}) \times 100$$

Table 3. Breeds and relevant conformations of dogs affected by corneal ulcers.

Breed	Mean relative palpebral fissure width $\pm$ SE	Mean craniofacial ratio $\pm$ SE	Number of cases (n)	Percent of corneal ulcer cases (%)	Total breed population	Percent of breed affected (%)
Overall population mean	22.1 $\pm$ 0.16	0.51 $\pm$ 0.01				
Pekingese	34.18 $\pm$ 0.53	0.12 $\pm$ 0.01	2	6.5	3	66.7%
Pug	30.06 $\pm$ 0.78	0.08 $\pm$ 0.01	12	38.7	32	37.5%
Shih Tzu	28.53 $\pm$ 0.59	0.20 $\pm$ 0.01	4	12.9	13	30.8%
Bulldog	20.70 $\pm$ 0.53	0.22 $\pm$ 0.15	3	9.7	16	18.8%
Boston Terrier	26.78 $\pm$ 1.13	0.15 $\pm$ 0.01	1	3.2	6	16.7%
Pomeranian	28.77 $\pm$ 0.84	0.43 $\pm$ 0.04	1	3.2	6	16.7%
French Bulldog	23.59 $\pm$ 0.85	0.19 $\pm$ 0.13	2	6.5	13	15.4%
Cavalier King Charles Spaniel	26.99 $\pm$ 0.51	0.40 $\pm$ 0.01	3	9.7	26	11.5%
Staffordshire Bull Terrier	22.90 $\pm$ 0.85	0.51 $\pm$ 0.02	1	3.2	16	6.3%
Labrador Retriever	18.97 $\pm$ 0.31	0.58 $\pm$ 0.01	1	3.2	56	1.8%
Cross Breed	22.38 $\pm$ 0.38	0.54 $\pm$ 0.01	1	3.2	91	1.1%

Prevalences are also shown by breed.

doi:10.1371/journal.pone.0123827.t003

In tegenstelling tot de absolute oogspleetlengte blijkt de relatieve oogspleetlengte (in verhouding tot de schedellengte) zeer relevante ten aanzien van een verhoogd risico op corneabeschadigingen. Honden met hoornvlieszweren hadden een ruimere oogspleet ten opzichte van de lengte van hun schedel dan honden zonder hoornvlieszweren.

Een stijging van de relatieve oogspleetlengte met 1% bleek het risico op hoornvlieszweren met een factor 1.12 te verhogen. De gemiddelde relatieve oogspleetlengte voor een Labrador Retriever was bijvoorbeeld **19,0** en voor een Pekinees **34,2**, een verschil van meer dan 15%. Deze verhoging van 15% komt overeen met een 5,47x verhoogde kans op corneabeschadiging.

## 7. Inspanningstolerantiemeting

Aangezien inspanningsintolerantie en een verminderd herstel na inspanning de belangrijkste kenmerken zijn van BOAS, kan een inspanningsproef, zoals de 6 minuten- looptest<sup>xvii</sup> of de 1000 m looptest worden gebruikt om de ernst van BOAS te beoordelen.

### 7.1. De 6 minuten-looptest ~ Six minute walk test

Honden lopen bij deze test 6 minuten aan een tuigriem, in een vlot looptempo (min. 5 km/uur), door een onbelemmerde (door)gang van ca. 25 meter lang. Tijdens de looptest dienen er geen andere personen of dieren in de buurt te zijn, die als mogelijke afleiding kunnen dienen. Met elke hond werd gedurende een periode van 6 minuten gelopen, de tijd wordt bijgehouden met behulp van een stopwatch.

In de onderzoeks-settingen, waarbij gebruik wordt gemaakt van de 6-minuten-loop-test wordt daarnaast ook de hartfrequentie, en de bloeddruk (mean systemic arterial pressure, MAP) gemeten, alsook de hoeveelheid zuurstof in het bloed (Swimmer, 2011). De hartslag en bloeddruk van de honden wordt daarbij vóór de start gemeten en na 6 minuten lopen. De hartfrequentie werd verkregen door auscultatie aan het hart en de MAP werd verkregen door gebruik van een bloeddrukmeter. De hoeveelheid zuurstof in het bloed wordt bepaald met behulp van een pulsoxymeter.

De normale bloeddruk bij de gemiddelde hond is ongeveer 133/ 76 mm Hg (bovendruk/onderdruk). Deze normaalwaarde kan per ras iets verschillen. In rust geldt een waarde van 160 mm Hg of hoger als abnormaal. Bij stress is de bloeddruk verhoogd en kan boven de 160 mm Hg oplopen. De apparatuur die gebruikt wordt om de bloeddruk bij een hond en/of kat te meten is over het algemeen hetzelfde als de apparatuur die bij mensen wordt gebruikt. Het opblaasbare manchet wordt om de staart of om de voorpoot geplaatst. Binnen enkele minuten is de bloeddruk opgenomen. De conclusie van dit onderzoek was dat de 6 minuten-looptest eenvoudig uit te voeren is en gezonde honden onderscheidt van honden met een luchtwegaandoening.<sup>xviii</sup>

Ook bij onderzoek naar pulmonaire fibrose bij West Highland Whites wordt de 6 minutenlooptest ingezet om de cardiopulmonaire functie in te schatten.<sup>xix</sup>

### 7.2. De 1000 meter-looptest

Bij de conditietest moeten de honden 1000 meter afleggen binnen 12 minuten en hier in 15 minuten van kunnen herstellen. De test wordt uitgevoerd onder toezicht van twee dierenartsen. Zij nemen de hartslag en de temperatuur op van de honden. Dit gebeurt voor de test en 5, 10 en 15 minuten na de test. Daarnaast wordt er op al deze momenten de ademhalingsgeluiden van de hond beoordeeld (*Is er niks te horen, hijgt de hond, of is er een g-geluid bij het hijgen*) Als de temperatuur en de hartslag zakken en de ademhaling teruggaat naar een *normaal type* en frequentie dan is de hond geslaagd voor de looptest.

De regels zijn vastgelegd in het convenant dat de Raad van Beheer op Kynologisch gebied met twee Engelse Bulldog verenigingen heeft gesloten.<sup>8</sup> Er worden speciale dagen georganiseerd waarop een fokgeschiktheidskeuring plaatsvindt. Op deze dagen worden de Bulldoggen onderworpen aan een conditietest. (Verder worden ze getest op de aanwezigheid van patella luxatie en krijgen ze een exterieurscore.)

Een Finse studie evalueerde de ernst van respiratoire symptomen en anatomische componenten van BOAS in een groep van prospectief gerekruteerde jonge volwassen Engelse Bulldoggen (n = 28) en onderzocht de correlaties van de 6-min-looptest of de 1000-meter-looptest met een veterinaire beoordeling van de ernst van BOAS. De ernst van de symptomen werd middels veterinair klinisch onderzoek ingedeeld in een ordinale 4-niveau schaal op basis van: *1. het al of niet aanwezig zijn van een bijgeluid in de voorste luchtwegen in rust en 2. na inspanning, 3. het ademhalingsstijp in rust en 4. benauwdheid of cyanose in rust.*

Engelse Bulldoggen met meer ernstige BOAS liepen een kortere afstand, langzamer en hun herstel na inspanning duurde langer dan die met slechts lichte symptomen van BOAS. Controlehonden van verschillende rassen (n = 10) voerden de looptest significant beter uit (d.w.z. langere afstand, snellere tijd en herstel) dan Engelse Bulldoggen. De stijging van de lichaamstemperatuur tijdens inspanning waren significant hoger in Engelse Bulldoggen dan in de controles. De resultaten van dit onderzoek ondersteunen het gebruik van looptesten voor objectieve evaluatie van de ernst van BOAS in Engelse Bulldoggen.<sup>xx</sup>

---

<sup>8</sup> Voor de mensen die lid zijn van een vereniging gelden de regels van het convenant én de regels die de vereniging heeft vastgelegd in het verenigingsfokreglement. EBCN, 2014

## 8. Aanvullende meetmethoden skeletvorm

### 8.1. Breed-defining measurement protocols

Naast de metingen aan de schedel, werden in 2008 ook metingen van andere lichaamsdelen aan het levende dier beschreven in relatie tot de indelingen in hondenrassen.<sup>xxi</sup> Het betrof het in totaal dertien uiterlijke kenmerken bepalend voor een ras- definiërende profielschets, de zgn. 'Breed-defining measurement protocols, te weten:

1. Snuitlengte (snout length - SL)
2. Schedellengte (cranial length - CL)
3. Schedelbreedte (Skull width – SW)
4. Oogspleetlengte (Eyewidth – EW)
5. Nek lengte (NL)
6. **Nek omtrek (neck girth)**
7. **Borstkas omtrek (chest girth)**
8. Lichaamslengte (body length – BL)
9. Schofthoogte (height of the withers)
10. Hoogte van de staartbasis
11. Voorpootomvang
12. Achterpootomvang

Onderzoekers identificeerde ook een dikke nek als risicofactor voor het ontwikkelen van BOAS. Een goede indicatie voor een hoog risico voor BOAS is daarom de zgn. '*relatieve nekdikte*', waarvoor de omtrek van de nek wordt gedeeld door de omtrek van de borstkas (*neck girth/chest girth*).

De omtrek van de nek wordt gemeten in het midden van de afstand tussen beide achterhoofdbeentjes en het punt tussen de craniale hoeken van het rechter en linker schouderblad. De omtrek van de borstkas wordt gemeten op het diepste punt van de borstholte.

Daarnaast is ook overgewicht een belangrijke risicofactor voor ernstige symptomen.

### 8.2. Lichaamsconditiescore (overgewicht):

Overgewicht geeft o.a. een verhoogd risico op zowel ademhalingsproblemen, hartaandoeningen, gewrichts- en botproblemen. De incidentie van overgewicht en obesitas bij honden is hoger dan 30% en verschillende hondenrassen zijn erfelijke belast voor de ontwikkeling van dit fenotype.<sup>xxii</sup>

Genetische aanleg voor overgewicht is aangetoond bij o.a. de Labrador Retriever, maar er is nog geen onderzoek gedaan binnen de populatie van kortsnuitige honden.<sup>xxiii</sup> Echter, aangezien kortsnuitige rashonden al genetisch gepredisponeerd zijn voor luchtwegproblemen leidend tot benauwdheid dient overgewicht te allen tijde worden voorkomen.

Er zijn verschillende schalen ontwikkeld om overgewicht objectief te scoren. Een veel gehanteerde schaalverdeling (1-9) wordt uitgedragen door de World Small Animal Veterinary Association.





### Deel III:

#### Voorstel criteria ter handhaving art. 3.4. Fokken met Gezelschapsdieren

Er zijn diverse wetenschappelijk onderbouwde meetmethoden beschikbaar om de morfologische kenmerken van kortsnuitige honden, gerelateerd aan de risico's voor het ontwikkelen van BOS en BOAS, objectief te kunnen kwantificeren (zie inventarisatie deel II van dit rapport). De keuze voor fokhonden met slechts milde dysmorfie kunnen de welzijnsrisico's in de nakomelingen gunstig beïnvloeden. Helaas wordt deze keuze binnen de hedendaagse hondenfokkerij nog te weinig gemaakt.

Artikel 3.4. Fokken met Gezelschapsdieren, Besluit Houders van Dieren (Wet Dieren) beoogt dat geen uiterlijke kenmerken worden doorgegeven die schadelijke gevolgen hebben voor het welzijn en de gezondheid van het dier. Door de complexiteit van de (ras)hondenwereld, met hobby en commerciële fokkers en handelaren in combinatie met de open normering, heeft tot op heden geleid tot handelingsverlegenheid bij de handhaving van dit artikel. Deze handelingsverlegenheid kan alleen worden doorbroken door handhavingscriteria aan te houden die niet alleen wetenschappelijk zijn onderbouwd maar ook praktisch te controleren zijn in het veld door inspecteurs van de NVWA en LID ten aanzien van grote groepen honden.

Om tot deze praktische vertaalslag te kunnen komen zijn de beschikbare meetmethoden voorgelegd aan een panel van veterinaire specialisten op het gebied van keel-neus-oren, oogheelkunde, dermatologie en dierenwelzijn.

#### *Samenstelling adviesgroep:*

- Dr. Sylvia C. Djajadiningrat-Laanen - Dierenarts, specialist Oogheelkunde, Universiteitskliniek voor Gezelschapsdieren, Faculteit Diergeneeskunde, Utrecht
- Dr. Jeffrey de Gier – Dierenarts, specialist Voortplanting, subspecialisatie Gezelschapsdieren, Universiteitskliniek voor Gezelschapsdieren, Faculteit Diergeneeskunde, Utrecht
- Dr. Gert ter Haar – Dierenarts, specialist Chirurgie van Gezelschapsdieren (Keel-, neus-, en oorheelkunde), Specialistische Dierenkliniek Utrecht
- Dr. Paul J.J. Mandigers – Dierenarts, specialist Neurologie en Interne Geneeskunde van Gezelschapsdieren, Universiteitskliniek voor Gezelschapsdieren, Faculteit Diergeneeskunde, Utrecht
- Dr. Yvette Schlotter - Dierenarts, specialist Dermatologie, Universiteitskliniek voor Gezelschapsdieren, Faculteit Diergeneeskunde, Utrecht

Daarbij was de vraag op basis van welk minimaal aantal criteria en volgens welke norm handhaving zou kunnen plaatsvinden om het beoogde doel te kunnen bereiken. Vervolgens heeft overleg plaatsgevonden tussen handhavers en specialisten. In dit deel vindt u de uitkomst van dit overleg.

## 1. Stoplichtmodel: bewegen naar een gezonde hondenpopulatie

Een veel gehoord geluid in het werkveld van de hondenfokkerij is dat de ideale norm, die met oog op de gezondheid en het dierenwelzijn gehandhaafd zou moeten worden, binnen bepaalde kortsnuitige (ras)hondenpopulaties in de praktijk niet haalbaar is omdat vrijwel geen enkel dier binnen deze norm zou vallen. Hoewel deze constatering op zichzelf zeer verontrustend is, vraagt dit wel om een praktische benadering. Daarom is gekozen voor een overgangsfase. In deze overgangsfase krijgen fokkers in de komende jaren de gelegenheid om middels fokselectie -binnen twee a drie generaties- op te schuiven in richting van de (minimale) norm en een risico-arme hondenpopulatie. Daarbij wordt het zgn. **STOPLICHT-principe** aangehouden, waarbij als eerste(haalbare) stap honden met de **meest extreme uiterlijke kenmerken** als grens worden gesteld en de honden met **minder extreme uiterlijke kenmerken nog worden gedoogd** en dan (na bijvoorbeeld twee generaties) de grenzen worden aanscherpt, zodat uiteindelijk in de toekomst alle fokdieren aan **de ideale norm** (moeten) gaan voldoen.

In populaties waar vrijwel alle honden de norm blijken te overschrijden, waardoor weinig tot geen geschikte honden overblijven voor de fok, zou een verplicht fokprogramma met bijvoorbeeld out cross een oplossing kunnen zijn. Binnen dit fokprogramma dient dan naast risico's op BOS en BOAS ook gekeken worden naar andere gewenste gezondheids- en gedragskenmerken.

## 2. Breed gesteunde beweging van fokkers, dierenartsen-specialisten en handhavers.

Gezien de omstandigheden waarin handhavers soms moeten werken zijn veel metingen of onderzoeken voor hen niet praktisch uitvoerbaar. Handhaving zal zich derhalve moeten richten op criteria die inspecteurs op locatie zelf kunnen vaststellen.

Bij twijfel of bezwaar van de houder van de hond over bevindingen tijdens inspectie kan een '(her)beoordeling' uitgevoerd kunnen worden bij een daarvoor bevoegd en bekwaam eerstelijns dierenarts en of een veterinaire specialist op het gebied oogheelkunde en/of interne/chirurgie/kno-arts.

Om het (gunstig) effect van de handhaving op de honden te kunnen monitoren is een centrale registratie aan te bevelen. Door de centrale registratie van alle meetuitslagen kan bepaald worden of de implementatie van de (handhavings-)criteria het beoogde effect heeft op de hondenpopulatie. Centrale registratie geeft zowel inzicht in de huidige stand van zaken – nulmeting – binnen verschillende hondenpopulaties als de snelheid waarmee de risico's door fokselectie naar de ideale norm bewegen. Dit is een belangrijke evaluatie-stap voor het ingezette beleid. Het ExpertiseCentrum Genetica Gezelschapsdieren (ECCG) kan deze data analyseren en op basis van de uitkomsten van deze analyses de NVWA en LID adviseren of en wanneer de normering kan worden aangescherpt van **rood** naar **oranje** en **groen**. In de toekomst kan de database dan worden uitgebreid met aanvullende metingen van andere raskenmerken en/of erfelijke aandoeningen.

Naast het minimale aantal handhaafbare criteria, kunnen dierenarts (specialisten) ook nog de aanvullende metingen verrichten, die fokkers kunnen helpen om beter te selecteren voor gezonde fokhonden met beperkt risico op BOAS of BOS.

In de schema's op de volgende pagina's zijn de grenzen tussen **groen** / **oranje** / **rood** beschreven met daarbij ook de score wanneer de norm overschreden wordt en er niet met de hond gefokt mag worden.

Dit betreft:

1. De criteria en normen voor kortsnuitige honden waarmee de inspecteurs van de NVWA en LID op pad kunnen en waarmee zij dieren selecteren die niet gezond, c.q. niet geschikt ('hoog risico') zijn voor de fokkerij en daarom van fokkerij dienen te worden uitgesloten.
2. Andere, aanvullende criteria die alleen door een practicus of specialist getoetst kunnen worden en ter aanvulling kunnen dienen. Bijvoorbeeld ter aanvulling van het bewijs in een juridische procedure, maar ook met oog op een zorgvuldige fokselectie.
3. Invulling handelen eerstelijnsdierenarts conform de KNMvD- Richtlijn *Veterinair handelen inzake welzijnsrisico's bij honden en katten met erfelijke aandoeningen en schadelijke raskenmerken* ter begeleiding van een zorgvuldige fokselectie.

## I. Criteria en normen voor toetsing door NVA en LID inspecteurs.

Het is in strijd met artikel 3.4. Houders van Dieren, Fokken met Gezelschapsdieren, wanneer er aanwijzingen zijn voor een verhoogd risico op het ontwikkelen van BOS en/of BOAS. Onderstaande tabel beschrijft de criteria, inclusief hun interpretatie, op basis waarvan u kunt onderzoeken of de hond ingezet mag worden voor de fokkerij (Stoplichtcodering: **groen/ oranje/ rood**). Fokkers zijn in overtreding en hadden niet mogen fokken met deze hond, als de norm om nog met het dier te kunnen fokken is overschreden.

	criterium	Streven t.a.v. risico op BOS en BOAS	Handhavingsnorm	Consequenties overschrijden norm
1	Abnormaal ademgeluid (stridor)	Afwezig	Hond maakt in rust (niet slapend) fors snuivende, snurkende of zagende geluiden of er is in rust sprake van een nasale, pharyngeale en/of laryngeale stridor	Normoverschrijding, ongeacht andere criteria
2	Neusopening	Open neusgaten	Milde stenose = matige vernauwing van de neusgaten.	Voorlopig geen normoverschrijding, mits geen van de andere criteria overschreden
			ernstige stenose = ernstige vernauwing van de neusgaten.	Normoverschrijding, ongeacht andere criteria
3	Relatieve neusverkorting	Gelijk aan of groter dan 0,5 <sup>≠</sup>	groter dan 0,3, maar minder dan 0,5	Voorlopig nog geen normoverschrijding, mits geen van de andere criteria overschreden
			Kleiner dan of gelijk aan 0,3	Normoverschrijding ongeacht andere criteria
4	Neusplooi	Geen neusplooi aanwezig	Neusplooi aanwezig maar geen sprake van zichtbaar contact van de haren met het bindvlies of hoornvlies van het oog, van natte neusplooi-behandeling of van ontstekingsverschijnselen	Voorlopig nog geen normoverschrijding (mits in kader welzijnswet ontsteking/dermatitis behandeld) en geen van de andere criteria overschreden
			Neusplooi aanwezig en sprake van haren die vanaf de neusplooi het hoornvlies of bindvlies (kunnen) raken (natte neusplooi-behandeling)	Normoverschrijding ongeacht andere criteria
5	Zichtbaarheid van het oogwit (de sclera) bij de recht naar voren kijkende hond	Oogwit niet zichtbaar of hooguit zeer gering zichtbaar bij alleen de buitenste ooghoek	Oogwit zichtbaar in 2 of meer kwadranten-> ondiepe oogkas en/of ruime oogleden, met een slecht beschermde oogbol en een verhoogd risico op het ontstaan van hoornvlieszweren	Normoverschrijding ongeacht andere criteria
6	Ooglidreflex: test of de ogen gesloten kunnen worden	Ooglidreflex aanwezig en oogleden sluiten volledig	Oogleden kunnen niet volledig worden gesloten	Normoverschrijding ongeacht andere criteria

<sup>1</sup> **Verschijnselen passend bij oogirritatie:** traanvloed, bruinverkleuring van de vacht ronde ogen, muceuze/mucopurente ooguitvloeiing, knipperen met de oogleden, wrijven/schuren over het oog, lichtgevoeligheid, rode gezwollen conjunctiva (slijmvliezen) –> aanwijzing voor distichiasis (beschadiging hoornvlies).

≠ Bij kortsnuitige honden met een craniofaciale ratio <0.5 is het risico voor het ontwikkelen van cornea ulceratie (ernstige aandoening van het hoornvlies) 20x hoger dan bij honden zonder verkorte snuitlengte. (Bron: Impact of facial conformation on canine health: corneal ulceration, Packer et al.)

## II. Aanvullende criteria en normen ter toetsing door eerstelijnsdierenarts en/of dierenarts-specialist

Ter aanvulling op bovenstaande criteria met oog op een zorgvuldige fokselectie bij twijfel over (potentieel) ouderdier fokker of ter bewijs in een juridische procedure (bezwaar/beroep).

### A. Brachycephalic Ocular Syndrome (BOS):

#### A.1. Door eerstelijnsdierenarts (of dierenarts-specialist Oogheelkunde)

	Diagnostiek	Streven	Handhavingnorm	Meewegend of doorslaggevend?
1	Traanproductie (Schirmer tear test)	13-25 mm in één minuut (in afwezigheid van hoornvliesdefecten en/of bronnen of tekenen van oogirritatie; bij aanwezigheid hiervan: zie "9-12 mm traanvocht in een minuut")	9-12 mm in één minuut (in afwezigheid van hoornvliesdefecten en/of bronnen of tekenen van oogirritatie; bij aanwezigheid hiervan: zie "minder dan 9 mm traanvocht in een minuut")	Geen normoverschrijding, mits geen van de andere criteria overschreden
			Minder dan 9 mm in één minuut en verschijnselen van keratoconjunctivitis sicca	Normoverschrijding, ongeacht andere criteria
2	Trichiasis van de neusplooi (behaving van de neusplooi raakt de ooglidrand/ het bindvlies/ de oogbol; verklikker: natte haren)	Geen zichtbare natte haren op de neusplooi en geen haren die zichtbaar de ooglidrand/ het bindvlies/ de oogbol raken (N.B. de neusplooi-behaving mag niet zijn geknipt)	Neusplooiharen raken de ooglidrand/ het bindvlies/ de oogbol, maar in het aan deze haren grenzende deel van het hoornvlies zijn géén verschijnselen van hoornvliesirritatie zichtbaar	Meewegend
			Neusplooiharen raken de ooglidrand/ het bindvlies/ de oogbol, mét ter plaatse van deze haren verschijnselen van hoornvliesirritatie zoals detritus op de neusplooi-behaving, oedeem, pigmentatie of defecten van het hoornvlies of vaat ingroei in het hoornvlies.	Normoverschrijding, ongeacht andere criteria
3	Distichiasis (haargroei vanuit de vrije ooglidrand)	Geen haargroei vanuit de vrije ooglidrand	Haargroei vanuit de vrije ooglidrand zonder klinische verschijnselen van hoornvliesirritatie	Meewegend
			Haargroei vanuit de vrije ooglidrand, met een of meer van de volgende verschijnselen: stugge haren; slijmpropje rond de haren; oedeem en/of pigmentatie en/of een defect van de aangrenzende cornea; vaatingroei in de cornea	Normoverschrijding, ongeacht andere criteria
4	Ectopische ciliën (haargroei vanuit het ooglid nabij de vrije lidrand, door het bindvlies)	Geen ectopische cilie	Een of meer ectopische ciliën	Normoverschrijding, ongeacht andere criteria
5	Pigmentatie van de cornea	Geen corneapigmentatie	Pigmentatie breidt zich uit tot aan of voorbij het midden van het hoornvlies	Normoverschrijding, ongeacht andere criteria

6	Entropion van het mediale onderooglid (in de regio van de neusplooi, vaak lastig te zien)	Geen entropion van het mediale onderooglid	Entropion van het mediale onderooglid, maar ter plaatse van het geëntropioneerde deel van het onderooglid zijn geen verschijnselen van hoornvliesirritatie zichtbaar.	Meewegend
			Entropion van het mediale onderooglid, mét verschijnselen van irritatie van het aangrenzende hoornvlies, zoals detritus op de ooglidbehang; oedeem, pigmentatie of defecten van het hoornvlies of vaatingroei in het hoornvlies.	Normoverschrijding, ongeacht andere criteria
7	Littekens van chirurgische correctie van mediaal entropion, neusplootrichiasis, trichiasis van het bovenooglid, distichiasis of ectopische ciliën	Geen littekens	Litteken(s) onomstotelijk aanwezig	Normoverschrijding, ongeacht andere criteria
8	Hoornvlieszweer (fluoresceïnekleuring positief)	Geen hoornvlieszweer	Oppervlakkige hoornvlieszweer (epitheliaal)	Meewegend
9	Restverschijnselen van een doorgemaakte luxatie van de oogbol	Geen restverschijnselen	Diepe hoornvlieszweer (stromaal)	Normoverschrijding, ongeacht andere criteria
			Restverschijnselen aanwezig (strabismus divergens en blindheid door schade aan de oogzenuw)	Normoverschrijding, ongeacht andere criteria

## A.2. Door dierenarts-specialist Oogheelkunde

	Diagnostiek (naast onder A.1 genoemd)	Streven	Handhavingsnorm	Meewegend of doorslaggevend?
1	Karunkeltrichiasis	Op de karunkel groeien alleen zachte, korte, naar mediaal gerichte haren	Vanaf de karunkel groeien lange haren die het hoornvlies en/of bindvlies raken, maar er zijn geen verschijnselen van hoornvliesirritatie.	Meewegend
			Vanaf de karunkel groeien lange haren die het hoornvlies en/of bindvlies raken, mét ter plaatse van deze haren verschijnselen van hoornvliesirritatie zoals traanvloed, detritus op de haren, oedeem, pigmentatie of defecten van het hoornvlies of vaatingroei in het hoornvlies	Normoverschrijding, ongeacht andere criteria
2	Littekens van een eerder doorgemaakte diepe hoornvlieszweer	Niet aanwezig	Aanwezig	(Zwaar) meewegend
3	Corneasensitiviteit (esthesiometrie) <sup>xxiv</sup>	Normaal	Verlaagd	Meewegend

4	Aanwijzingen voor kwalitatieve traanfilmdeficiëntie (Bengaals roze kleuring)	Bengaals roze kleuring negatief	Bengaals roze kleuring positief	Geen normoverschrijding, mits geen van de andere criteria overschreden
---	--	---------------------------------	---------------------------------	--

» De *caruncula lacrimalis*, is de kleine, roze, bolvormige knobbel op de binnenste hoek (de mediale ooghoek) van het oog. Het bestaat uit met huid omgeven talg- en zweetklieren.

## B. Brachycephalic Obstructive Airway Syndrome (BOAS): aanvullend onderzoek

### B.1. door eerstelijnsdierenarts en/of dierenarts-specialist interne/chirurgie/kno

	criterium	Streven t.a.v. risico op BOAS	handhavingsnorm	Meewegend of doorslaggevend?
1	Relatieve nekdikte	Gelijk aan of < 0.7	0.7 – 0.75 > 0.75	Meewegend, geen normoverschrijding mits geen van de andere criteria overschreden.
2	Inspanningstolerantietest, afstand in 6 minuten in stevige looppas	Meer dan 500 meter in 6 minuten en herstel Hf en temp binnen 5 minuten	Meer dan 500 meter in 6 minuten en herstel Hf en temp binnen 10 minuten	Geen normoverschrijding, mits geen van de andere criteria overschreden
			Minder dan 500 meter in 6 minuten en herstel Hf en/of geen herstel binnen 10 minuten	Normoverschrijding, ongeacht andere criteria



## B.1. Inspanningstolerantietest op basis van 6minutenloop en 1000meter loop

Norm Looptest	6minutenloop	1000meter loop
Minimale afstand	> 500 (522.7 ± 52.4 m)	
Minimale tijdsduur	-	12 minuten
Rustwaarde hartslag	Max 120 slagen/min (KRESS)	
Rustwaarde lichaamstemp	Max 39 graden	
Hersteltijd Hf en Lich temp		binnen 15 minuten terug naar rustwaarden
Stridor	<p style="text-align: center;">Geen stridor in rust of tijdens lopen Stridor (g-geluid) tijdens lopen?</p> <p>Hond maakt in rust (niet slapend) fors snuivende, snurkende of zagende geluiden of er is in rust sprake van een nasale, pharyngeale en/of laryngeale stridor</p>	
Neusopening	<p>Bij milde stenose bewegen de neusvleugels zich meteen na de start van de looptest naar dorsolateraal om bij de inspiratie open te staan.</p> <p>Bij matige stenose, kan het voorkomen dat de neusvleugels zich niet onmiddellijk na de looptest naar dorsolateraal bewegen, waardoor er spiercontracties rond de neus (nasal flarin) optreden, in een poging de neusgaten verder open te zetten.</p> <p>Bij ernstige stenose ademt de hond tijdens de test niet meer via de neus maar via de bek</p>	

### **Artikel 1.3. Intrinsieke waarde**

**1** De intrinsieke waarde van het dier wordt erkend.

**2** Onder erkenning van de intrinsieke waarde als bedoeld in het eerste lid wordt verstaan erkenning van de eigen waarde van dieren, zijnde wezens met gevoel. Bij het stellen van regels bij of krachtens deze wet, en het nemen van op die regels gebaseerde besluiten, wordt ten volle rekening gehouden met de gevolgen die deze regels of besluiten hebben voor deze intrinsieke waarde van het dier, onverminderd andere gerechtvaardigde belangen. Daarbij wordt er in elk geval in voorzien dat de inbreuk op de integriteit of het welzijn van dieren, verder dan redelijkerwijs noodzakelijk, wordt voorkomen en dat de zorg die de dieren redelijkerwijs behoeven is verzekerd.

**3** Voor de toepassing van het tweede lid wordt tot de zorg die dieren redelijkerwijs behoeven in elk geval gerekend dat dieren zijn gevrijwaard van:

- a.** dorst, honger en onjuiste voeding;
- b.** fysiek en fysiologisch ongerief;
- c.** pijn, verwonding en ziektes;
- d.** angst en chronische stress;
- e.** beperking van hun natuurlijk gedrag;

voor zover zulks redelijkerwijs kan worden verlangd.

<sup>ii</sup> The Genetics of Canine Skull Shape Variation. Jeffrey J. Schoenebeck and Elaine A. Ostrander  
GENETICS, 2013, 193, 2; 317-325

<sup>iii</sup> Canine Brachycephaly Is Associated with a Retrotransposon-Mediated Missplicing of SMOC2. Marchant et al.  
Current Biology, 2017, 27; 1573-1584

<sup>iv</sup> Slatter's Fundamentals of Veterinary Ophthalmology. Maggs D, Miller P, Ofri R, Slatter D, 2008, 4th Ed. Elsevier  
Health Sciences: Edinburgh, UK

<sup>v</sup> A Retrospective Study of Ulcerative Keratitis in 32 Dogs. Kim JY, Won HJ, Jeong SW. International Journal of  
Applied Research in Veterinary Medicine, 2009, 7, 27-31

<sup>vi</sup> Corneal innervation in mesocephalic and brachycephalic dogs and cats: assessment using *in vivo* confocal  
microscopy. Christiane Kafarnik C et al. Veterinary Ophthalmology, 11, 2008

<sup>vii</sup> Impact of Facial Conformation on Canine Health: Corneal Ulceration. Packer RMA, Hendricks A, Burn CC  
(2015) PLoS ONE 10(5): e0123827. doi:10.1371/journal.pone.0123827

<sup>viii</sup> Prolapsus bulbi in small animals. A retrospective study of 36 cases. Fritsche, J., Spiess, B. M., Ruhli, M. B., and  
Bollinger, J., 1996 Tierarztl Prax. 24: 55-61

<sup>ix</sup> Conformational risk factors of brachycephalic obstructive airway syndrome (BOAS) in pugs, French bulldogs,  
and bulldogs, 2017, PLoS ONE 12(8):e0181928, DOI: 10.1371/journal.pone.0181928

<sup>x</sup> Surgical correction of brachycephalic syndrome in dogs: 62 cases (1991- 2004). Riecks TW, Birchard SJ and  
Stephens JA. Journal of the American Veterinary Medical Association, 2007, 230: 1324-1328

- Bronchial abnormalities found in a consecutive series of 40 brachycephalic dogs. De Lorenzi D, Bertocello D  
and Drigo M. Journal of the American Veterinary Medical Association, 2009 235: 835-840

- Prevalence of gastrointestinal tract lesions in 73 brachycephalic dogs with upper respiratory syndrome.

Poncet CM, Dupre GP, Freiche VG, Estrada MM, Poubanne YA and Bouvy BM . Journal of Small Animal Practice,  
2005,46: 273-279

- 
- Results of surgical correction of abnormalities associated with brachycephalic airway obstruction syndrome in dogs in Australia. Torrez CV and Hunt GB. *Journal of Small Animal Practice*, 2006 .47: 150-154
  - Nasopharyngeal turbinates in brachycephalic dogs and cats. Ginn JA, Kumar MSA, McKiernan BC and Powers BE. *Journal of the American Animal Hospital Association*, 2008, 44: 243-249
  - The influence of phylogenetic origin on the occurrence of brachycephalic airway obstruction syndrome in a large retrospective study. Njikam IN, Huault M, Pirson V and Detilleux J. *The International Journal of Applied Research in Veterinary Medicine*, 2009, 7: 138-143

<sup>xi</sup> Impact of Facial Conformation on Canine Health: Brachycephalic Obstructive Airway Syndrome. Packer RMA et al. | *PLoS One*. 2015; 10(10): e0137496. doi: [10.1371/journal.pone.0137496](https://doi.org/10.1371/journal.pone.0137496)

<sup>xii</sup> Craniofacial angle in dolicho-, meso- and brachycephalic dogs: radiological determination and application. *Annals of Anatomy- Anatomischer Anzeiger* 175, 4, 1993;361-363

<sup>xiii</sup> *Miller's Anatomy of the Dog*: Saunders Evans HE, 1993

<sup>xiv</sup> Skull morphometric lion, dog and cat, Saber and Gummow. *J. Vet. Anat.* 2015

<sup>xv</sup> Morphometrics within dog breeds are highly reproducible and dispute Rensch's rule. Sutter NB et al. *Mammalian Genome* 19;713-723, 2008

<sup>xvi</sup> Building better brachycephalics, Packer et al. (2012) *Animal Welfare*, 21, 81-93  
<https://www.ufaw.org.uk/downloads/welfare-downloads/building-better-brachycephalics-2013-report.pdf>

<sup>xvii</sup> Evaluation of the six-minute walk test in dogs. Boddy KN et al. *American Journal of Veterinary Research*, 2004, Vol. 65, No. 3; 311-313, <https://doi.org/10.2460/ajvr.2004.65.311>

<sup>xviii</sup> Evaluation of the 6-minute walk test in pet dogs, Swimmer RA and. Rozanski EA. *Journal of Veterinary Internal Medicine*, 2011

<sup>xix</sup> Long-Term Outcome and Use of 6-Minute Walk Test in West Highland White Terriers with Idiopathic Pulmonary Fibrosis. Lilja Maula LIO et al. *Journal of Veterinary Internal Medicine*, 2014

<sup>xx</sup> Comparison of submaximal exercise test results and severity of brachycephalic obstructive airway syndrome in English bulldogs. Lilja-Maula LIO et al. *The Veterinary Journal*, 219, 2017: 22-26

<sup>xxi</sup> Morphometrics within dog breeds are highly reproducible and dispute Rensch's rule. Sutter NB et al, *Mammalian Genome* 19;713-723, 2008

<sup>xxii</sup> Dog obesity--the need for identifying predisposing genetic markers. Switonski M<sup>1</sup>, Mankowska M. *Res Vet Sci.* 2013 Dec;95(3):831-6. doi: [10.1016/j.rvsc.2013.08.015](https://doi.org/10.1016/j.rvsc.2013.08.015).

<sup>xxiii</sup> A deletion in the pro-opiomelanocortin (*POMC*) gene in Labrador retrievers is associated with increased appetite and risk of obesity. Davison L.J. et al. 2017 Mar-Apr; 31(2): 343–348

<sup>xxiv</sup> Absolute corneal sensitivity and corneal trigeminal nerve anatomy in normal dogs. Barrett PM, Scagliotti RH, Merideth RE. *Progress in Veterinary & Comparative Ophthalmology*, 1991; 1:245–254