



Leidraad Hoefbevangenheid Paard

versie 16 maart 2026

TEKST MARIANNE SLOET VAN OLDRUITENBORGH-OOSTERBAAN^a, ELS VAN DEN BERG^b, MAARTEN BOSWINKEL^c, MARGRIET VISSER-MEIJER^d EN HAROLD BROMMER^e

a Eikenlust Equine Consultancy, Bilthoven

b Boehringer Ingelheim Animal Health Netherlands B.V., Amsterdam

c Dierenhospitaal Visdonk, Roosendaal

d Veterinair Centrum Zuid Holland, Honselersdijk

e Departement Clinical Sciences, Faculteit Diergeneeskunde, Utrecht

De naam 'Leidraad' is door de paardenpractici in Nederland in 2000 bedacht en vervolgens gedefinieerd als: "Een hulpmiddel dat de erkende paardendierenarts ondersteunt bij het systematisch onderzoeken en behandelen van een patiënt en het adviseren van de eigenaar." Deze Leidraad 'Hoefbevangenheid Paard' is de 14e Leidraad vanuit de Paardenpractici en de auteurs hopen dat ook deze Leidraad weer in een behoefte voorziet.

Acute hoefbevangenheid

INLEIDING

Hoefbevangenheid is een regelmatig voorkomende aandoening bij paarden en pony's die, zeker in de acute fase, snel een passende behandeling vereist. Overal waar in deze leidraad over paarden wordt gesproken worden ook pony's bedoeld. Bij ezels verloopt hoefbevangenheid vaak net iets anders en daarom zijn zij niet in deze Leidraad meegenomen. Het is van belang hoefbevangenheid in een zo vroeg mogelijk stadium te onderkennen en de eigenaar bewust te maken van de ernst van de situatie. Er zijn diverse oorzaken voor hoefbevangenheid, die verschillende wijzen van benadering vragen. Tegenwoordig is meer over dit ziektebeeld bekend, maar de hoefbevangen patiënt heeft nog altijd een onzekere afloop.

OORZAKEN VAN HOEFBEVANGENHEID

Insuline dysregulatie – endocrinopathische hoefbevangenheid

Pituitary Pars Intermedia Dysfunction (PPID) en Equine Metabool Syndroom (EMS) zijn frequent voorkomende endocrinologische aandoeningen die aanleiding kunnen geven tot Insuline Dysregulatie (ID) en daaraan gerelateerde hoefbevangenheid. Deze vorm van hoefbevangenheid wordt in de literatuur ook wel aangeduid met Hyperinsulinemia Associated Laminitis (HAL) en vormt volgens een aantal auteurs tot wel 90% van de casussen. In deze categorie vallen ook de paarden die hoefbevangenheid ontwikkelen na inname van te suikerrijke of te veel voeding (leegeten voerton), weidegang op 'te suikerrijk' gras of een behandeling met corticosteroiden. Bij gezonde dieren is het risico op hoefbevangenheid door toegediende corticosteroiden doorgaans laag. Bij paarden met onderliggende ID kan de door corticosteroiden geactiveerde insulineresistentie zorgen voor aanhoudende hyperinsulinemie en daarmee gerelateerde hoefbevangenheid. Ook aan hoefbevangenheid gedurende een koude periode, in de volksmond ook wel winterbevangenheid genoemd, ligt zeer waarschijnlijk een vorm van ID ten



Afbeelding 1: Een pony met acute hoefbevangenheid aan beide voorbenen die optrad binnen één dag na het ontstaan van een perforerende rectumscheur.

grondslag.

Endotoxinemie, sepsis en shock

Hoefbevangenheid ten gevolge van een systemische ontstekingsreactie (Systemic Inflammatory Response Syndrome, SIRS) kan optreden als gevolg van ernstige infecties of het vrijkomen van grote hoeveelheden endotoxines. Aandoeningen/situaties waarbij dit een rol speelt, zijn: ernstige proximale enteritis, colitis (diarree), het opheffen van strangulerende aandoeningen van de darm bij koliekchirurgie, het 'aan de nageboorte staan', (endo)metritis, aborteren, pleuritis en eventueel ook langs deze weg 'leegeten van de krachtvoerton'.

Overbelasting

Overbelasting van een been die leidt tot hoefbevangenheid kan bijvoorbeeld het gevolg zijn van trauma, Einschuss, een myopathie (zoals bijvoorbeeld van de M. triceps brachii), een radialis paralyse, een peesletsel of een chirurgische ingreep aan het contralaterale been.

Overige oorzaken

Incidenteel wordt hoefbevangenheid gezien ten gevolge van een ernstige allergische reactie op bijvoorbeeld een bepaalde medicatie.

SIGNALEMENT EN ANAMNESE

Om onderscheid te kunnen maken tussen de hierboven genoemde oorzaken van hoefbevangenheid zijn het signalement en de anamnese essentieel. Leeftijd en ras zijn sterk predisponerende factoren voor de endocrinopathische

vorm van hoefbevangenheid. Het (opnieuw) ontstaan, het verloop van de hoefbevangenheid alsmede de aanwezigheid van andere pathologie of symptomen kunnen helpen om verder onderscheid te maken. Een eigenaar wijdt het ontstaan van de acute hoefbevangenheid nogal eens aan een recente gebeurtenis (bijvoorbeeld een bekapbeurt), terwijl uit de anamnese kan blijken dat sprake is van een al langer bestaand onderliggend probleem.

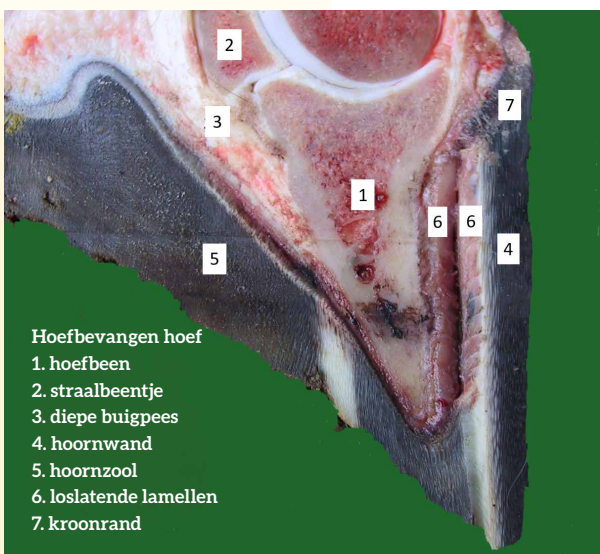
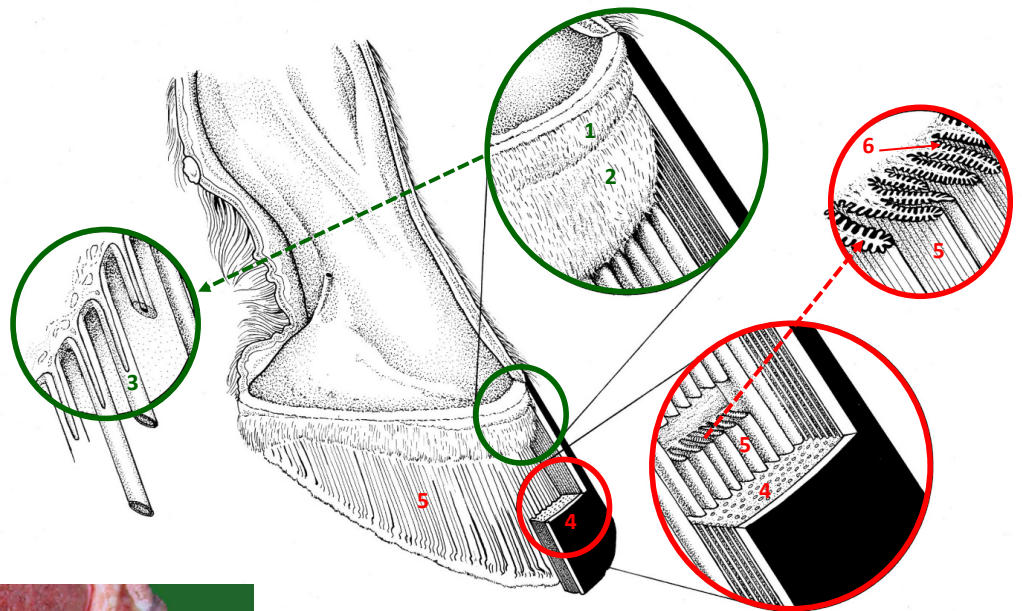
KLINISCHE SYMPTOMEN ACUTE HOEFBEVANGENHEID

Pijn

Pijn in de hoeven is het belangrijkste symptoom van hoefbevangenheid. Als alleen of voornamelijk de

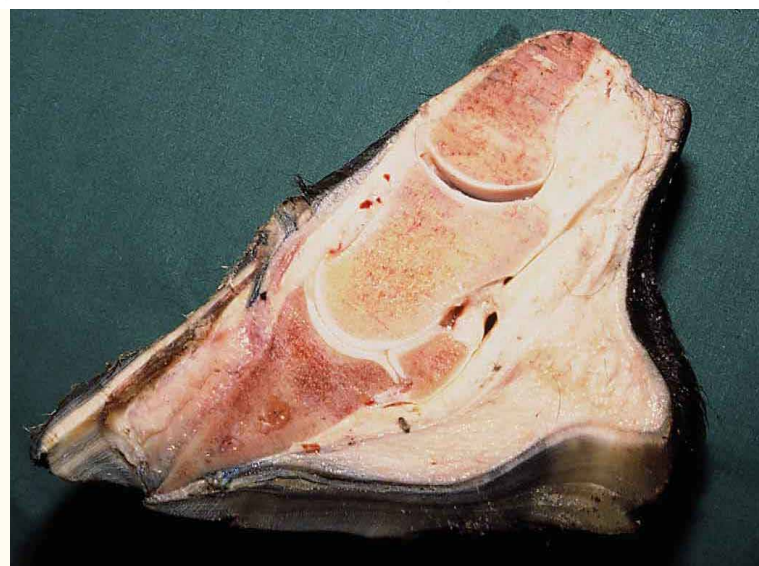voorvoeten zijn aangetast, zal het paard de typische houding met de achterbenen ver onder het lichaam en de voorbenen naar voren aannemen om zo de voorvoeten te ontlasten (Afbeelding 1). Als alle vier benen zijn aangetast, zal het paard doorgaans iets onderstandig staan en vaak 'trippelen' om de benen om beurten te ontlasten. Ondanks het feit dat hoefbevangenheid aan alleen de achterbenen zelden voorkomt, kan klinisch en eventueel aanvullend onderzoek dit soms bevestigen. Paarden met ernstige hoefbevangenheid zullen niet of alleen met veel aanmoediging willen lopen.

Afbeelding 2: Schematische tekening van de vorming van de hoorn van de hoefwand en de lamellen; 1 = zoomlederhuid, 2 = kroonlederhuid, 3 = hoorn groei rond hoornpijpjes, 4 = hoornwand, 5 = primaire lamellen van de hoeflederhuid en 6 = secundaire lamellen van de hoeflederhuid (met dank aan Veterinaire Anatomie, Utrecht).



Hoefbevangen hoef
 1. hoefbeen
 2. straalbeentje
 3. diepe buigpees
 4. hoornwand
 5. hoornzool
 6. loslatende lamellen
 7. kroonrand

Afbeelding 3: Een acute hoefbevangen ondervoet - hoef is doormidden gezaagd - toont het loslaten van de lamellen van de lederhuid en de lamellen van de hoefschoen (met dank aan Veterinaire Pathologie, Utrecht).



Afbeelding 4: Een acute hoefbevangen ondervoet met ernstig kantelen en zakken van het hoefbeen waarbij een zoolbreuk is opgetreden (met dank aan Veterinaire Pathologie, Utrecht).

De pijn komt voort uit de volgende processen die zich voltrekken in de ondervoet:

- In de hoeflamellen is sprake van steriele ontsteking met als gevolg verscheuring/loslaten van de verbinding tussen de lederhuidlamellen en de lamellen van de hoef schoen (zie Afbeelding 2 voor de anatomie van een gezonde voet). Daarna kan kantelen of zakken van het hoefbeen binnen enkele dagen en soms zelfs binnen enkele uren optreden (Afbeelding 3).
- Het corium van de zool onder het hoefbeen (Phalanx III) lijdt onder deze verhoogde druk, waardoor er ook ischemie/necrose van de zoollederhuid kan ontstaan. Secundair kunnen hierdoor abscessen ontstaan of een zoolbreuk (Afbeelding 4).
- In het hoefbeen kan uiteindelijk botnieuwvorming ter hoogte van de punt/toon van het hoefbeen ('hoedenrand') ontstaan. In een latere fase kan zich ten gevolge van een voortschrijdend ontstekingsproces en/of druk osteolyse van het hoefbeen ontwikkelen.

Verdere klinische symptomen

Naast de typische houding en de wijze van lopen kenmerkt hoefbevangenheid zich door een doorgaans duidelijk aanwezige bonzende digitale pols en warme hoeven, wat door middel van palpatie is vast te stellen. Daarnaast kunnen percussie en visitatie van de hoef een duidelijke pijnreactie geven. In de eerste fase is de pijnlijkheid vaak gelokaliseerd rondom de straalpunt. Afwezigheid van een pijnreactie sluit hoefbevangenheid echter niet uit. Tot slot is het voelen van het eventueel aanwezig zijn van een 'kuiltje' aan de dorsale kroonrand een teken van het zakken van het hoefbeen (Afbeelding 5).

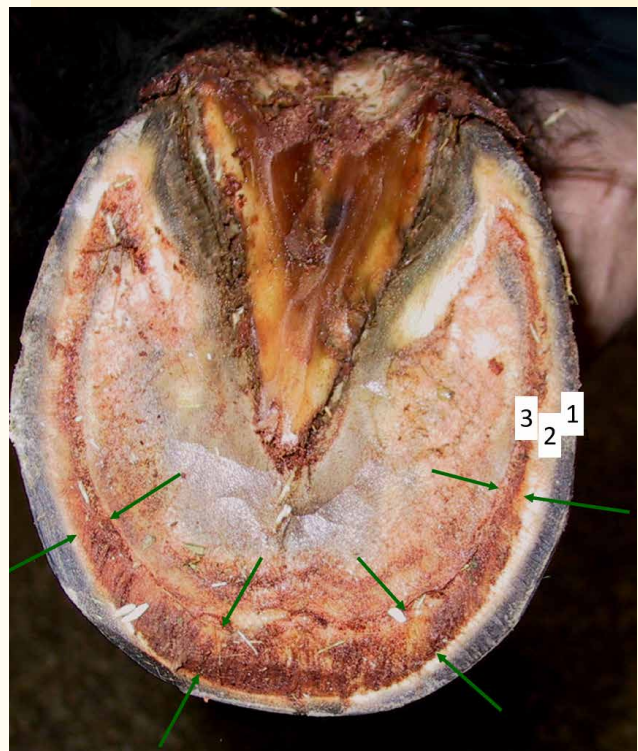
Incidenteel kan hoefbevangenheid, met name bij kleine rassen, niet worden opgemerkt en pas bij bekappen aan het licht komen door het duidelijk verbreed zijn van de witte lijn (Afbeelding 6).

Tabel 1: Obel gradering volgens Cripps en Eustace (1999).

Graad	Klinisch beeld
Graad 0	Paard toont geen kreupelheid in stap of draf op harde bodem in een rechte lijn
Graad 1	Paard toont geen kreupelheid in stap en beweegt gemakkelijk, maar is wel kreupel in draf op een harde bodem in een rechte lijn
Graad 2	Paard loopt stijf in stap of toont kreupelheid in stap, wil niet dragen op de harde bodem en heeft grote moeite met lopen in de wending
Graad 3	Paard wil niet lopen in stap op harde of zachte bodem en zeker niet van een zachte naar een harde bodem, het is lastig om een been op te nemen en het paard wil niet één been belasten
Graad 4	Paard wil niet lopen zonder forse aansporing, wil zeker niet van een zachte bodem op een harde bodem verder lopen en het is niet mogelijk om een been op te nemen
Graad 5	Paard ligt veelal en kan niet langer dan enkele minuten staan



Afbeelding 5: Een 8-jarige Ierse Hunter met een ernstige verwonding aan het linker achterbeen vertoont aan het rechter achterbeen ernstige hoefbevangenheid en het 'zakken' van het hoefbeen is duidelijk voelbaar.



Afbeelding 6: Een chronisch bevangen pony, net na bekappen: 1 = buitenste laag van de hoornwand (gepigmenteerd = donker gekleurd), 2 = middelste laag van de hoornwand (ongepigmenteerd = wit gekleurd) en 3 = witte lijn (binnenste laag, daarin komen de lamellen van het wandhoorn samen met de lamellen van het zoolhoorn); de witte lijn (3) is bij deze hoefbevangen pony met name aan de toonzijde zeer sterk verbreed (tussen de groene pijltjes).

Tabel 2: Aangepaste Obel gradering volgens Meier et al. (2019).

	Criteria	Beschrijving	Punten
Fase 1	Gewicht verplaatsen	Verplaatst het gewicht niet, geen sprake van 'trippelen'	0
		Verplaatst het gewicht incl. trippelen, liggen en/of voorbenen voor het lichaam plaatsen	2
	Voorbeen optillen	Tilt de voorbenen vlot op en houdt het been gewillig omhoog	0
		De voorbenen kunnen met moeite worden opgetild en vastgehouden	1
		Voorbenen worden niet opgetild / er is verzet bij optillen	2
Fase 2	Stap op harde ondergrond	Normale gang	0
		Milde korte, stijve gang - beweegt nog gewillig	1
		Matig korte, stijve gang - loopt met moeite	2
		Ernstige moeite met lopen of kan niet lopen*	6
	Wenden aan een halstertouw	Normaal cirkelen	0
		Milde hoofdbeweging, moeite met draaien, beweegt nog gewillig	1
		Matige hoofdbeweging, moeite met draaien	2
		Ernstige moeite met draaien, langzaam en duidelijk pijnlijk	3
Fase 3	Digitale pols voorbeen	Normaal te palperen, normale sterkte, niet bonzend	0
		Verhoogde sterkte of 'bonzende' digitale pols aan de voorbenen	2
	Totale score		

* Wanneer een paard niet wil lopen, wordt het onderdeel 'wenden' overgeslagen zonder hiervoor punten toe te kennen.

Gradering van de ernst van de symptomen

Er zijn verschillende scoringssystemen voor het graderen van hoefbevangenheid. Obel heeft als eerste een gradering voor hoefbevangenheid voorgesteld. Daarna werd door Cripps en Eustace (1999) een aangepaste gradering geformuleerd (Tabel 1). Recent is er specifiek voor de endocrinopathisch hoefbevangen patiënt ook een scoringssysteem ontwikkeld (Tabel 2) dat gebruikt kan worden om deze patiënten te monitoren. Het monitoren van de individuele parameters blijft bij beide systemen belangrijk om subtiele veranderingen te kunnen onderscheiden.

AANVULLEND ONDERZOEK

Bloedonderzoek

Bloedonderzoek is geïndiceerd bij paarden die verdacht worden van PPID of EMS, of waarbij geen directe andere oorzaak van de hoefbevangenheid aan te wijzen valt. Door het meten van de ACTH basaalwaarde kan worden vastgesteld of er sprake is van PPID. Om te voorkomen dat een hoge waarde als vals positief wordt aangemerkt, moet het meten van de ACTH bij een acuut pijnlijk paard worden vermeden. Wanneer de pijn enkele dagen redelijk onder controle is met behulp van pijnstilling, is de uitkomst van de test doorgaans wel betrouwbaar. Daarnaast is het zinvol om op ID te testen. Dit kan door middel van het bepalen van een insulineaarde bij een paard dat niet heeft gevast of, betrouwbaarder en veilig, via een orale suikertest (OST) (Tabel 3). De aanwezigheid van ID biedt de mogelijkheid tot aanvullende behandeling (zie later) en kan helpen bij het inschatten van de prognose.

Tabel 3: De orale suikertest (OST) volgens het in Nederland meest gebruikte protocol.

Protocol Orale Suikertest (OST)	
1	Het paard dient gedurende 6-8 uur voor het uitvoeren van de test geen krachtvoer meer te krijgen en 2-3 uur voorafgaand aan de test ook geen ruwvoer meer. Praktisch gezien wordt het paard daarom vaak laat op de avond nog gevoerd met ruwvoer, waarna de test in de vroege ochtend daaropvolgend wordt afgenomen.
2	Dien 0,45 ml/kg LG Karo Light siroop toe door middel van een grote spuit of laat dit doen door de eigenaar. Als dit niet mogelijk is, mag de siroop ook over een handje gehakseld ruwvoer worden gegeven.
3	Neem na 75 ±15 minuten een bloedmonster af in een serum- of heparinebuis (afhankelijk van wat de instructies zijn van het laboratorium waar het monster naar toe wordt gestuurd). Eventueel kan een glucosetesting worden uitgevoerd om te controleren of er voldoende opname van glucose is geweest. Deze kan direct gemeten worden op een glucometer of worden opgestuurd in een NaFbuis. Als de glucosewaarde < 4,5 mmol/L is, is de suikeropname waarschijnlijk niet voldoende en is de insulineuitslag dus niet betrouwbaar.
4	Bewaars en verstuur de buizen gekoeld en volgens instructies van het uitvoerend laboratorium.
5	Bij een insulineaarde van > 63 mU/L gemeten op de Immulite 2000 XPI of > 33 mU/L gemeten op de ADVIA Centaur CLIA is de diagnose van insuline dysregulatie bevestigd.

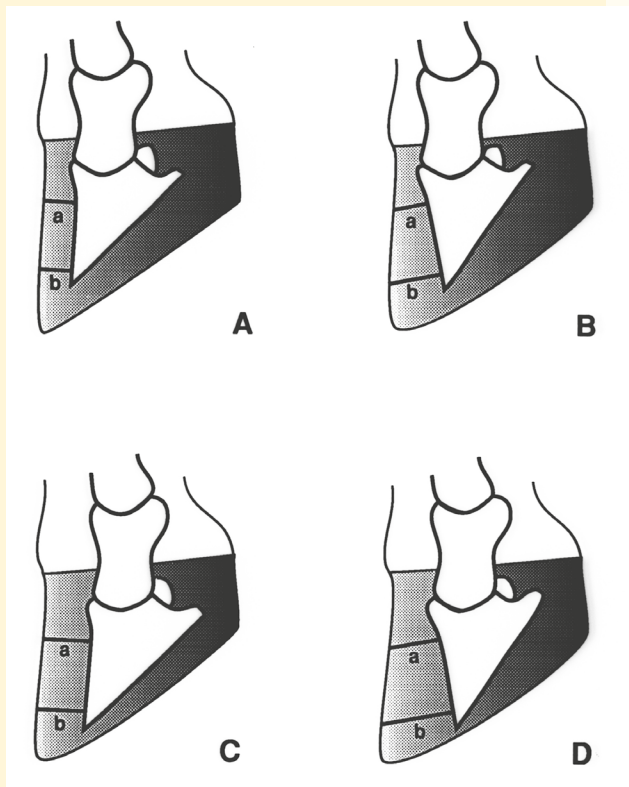
Röntgenologisch onderzoek

Hoewel eigenaren vaak snel vragen om röntgenopnamen, geven deze in de acute fase meestal niet veel informatie, tenzij men wil aantonen dat er onopgemerkt al eerdere episodes van hoefbevangenheid zijn geweest. Het maken van röntgenopnamen in de acute fase is vaak lastig en zeker erg onverstandig als het paard daarvoor een stuk zou moeten lopen of eventueel zelfs op transport zou moeten. Als het paard de benen wat makkelijker kan optillen, kunnen desgewenst wel röntgenopnamen op locatie worden gemaakt. Van oudsher wordt gebruik gemaakt van een zijdelingse (LM - lateromedial / ML - mediolateraal) opname waarbij de voet op een podoblok wordt geplaatst. Als het paard heel pijnlijk is kunnen beide benen (voorbenen of achterbenen) op een plat blok

worden gezet, zodat beide benen kunnen worden belast en niet alle druk op één been komt. Dit geeft mogelijk een meer realistische opname van de positie van het hoefbeen in de hoefscholen in de belaste fase.

Deze röntgenopname aanvullen met een voor-achterwaartse (DPa - DorsoPalmaire / DPl - DorsoPlantaire) opname, levert meestal weinig tot geen extra informatie op. Echter, in sommige gevallen biedt deze opname extra informatie over de mate van osteolyse, of een eenzijdige (mediale / laterale) dislocatie van het hoefbeen.

Afbeelding 7: Schematische tekening van de wijze waarop de metingen (a en b) kunnen worden gedaan bij verdenking op hoefbevangenheid, op een zijdelingse opname van de voet op een podoblok: A = normaal/onveranderd, B = kantelen, C = zakken en D = kantelen en zakken (Sloet, 1999).

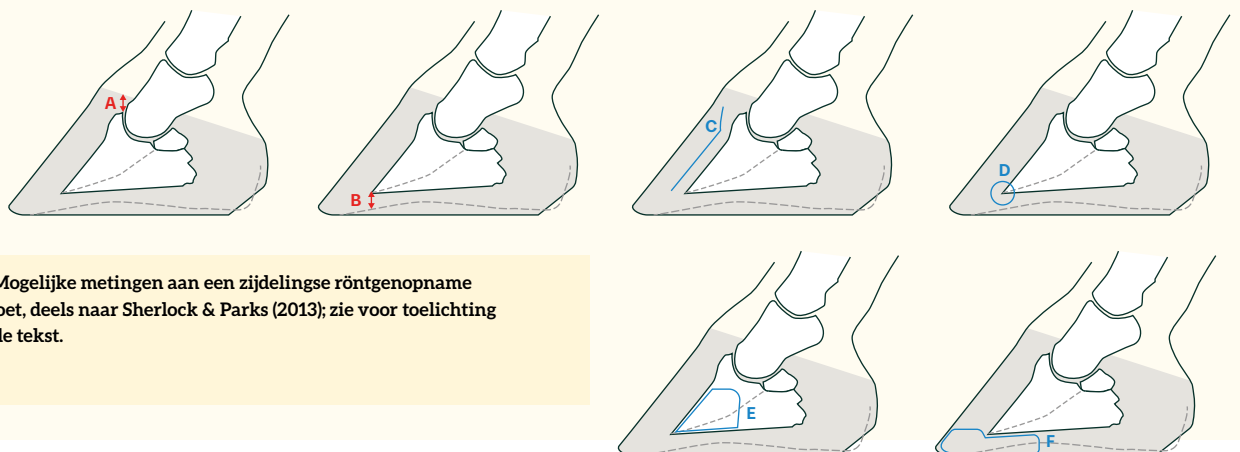


Correcte centrering, juiste opnamerichting en goede kwaliteit van de röntgenopnamen zijn essentieel voor het correct kunnen interpreteren van de röntgenopnamen. Dat kan erg lastig zijn bij een acut hoefbevangen paard. Recent bekappen door een hoefsmid kan een vertekend beeld geven van een (daadwerkelijke) kanteling. Het meten van de hoeveelheid kanteling en andere parameters is (erg) subjectief gebleken.

In een gezond paard loopt de dorsale hoefwand parallel aan de dorsale zijde van het hoefbeen. Bij het beoordelen van de zijdelingse opname wordt gekeken of er sprake is van kantelen en/of zakken van het hoefbeen. Hiervoor wordt de afstand tussen de dorsale hoefwand en de dorsale zijde van het hoefbeen op 2 locaties gemeten, en worden deze metingen vergeleken (Afbeelding 7). Voor zakken wordt de dikte van de hoefwand gemeten op de zijdelingse opname in het podoblok ±1 cm onder de distale rand van het Processus extensorius. Bij de Faculteit Diergeneeskunde worden de volgende 'normaalwaarden' aangehouden voor de dikte van de dorsale hoefwand: warmbloeden 19 ±1,5 mm, dravers 18 ±1,5 mm, ponyrassen 17 ±1,5 mm en Shetlanders 10 ±1 mm. Er is echter een forse individuele variatie en deze metingen moeten dus met grote voorzichtigheid worden geïnterpreteerd.

Voor verdere beoordeling kan naar nog een aantal parameters worden gekeken, zoals beschreven in het artikel van Sherlock en Parks (2013):

- De afstand tussen de kroonrand en het processus extensorius van het hoefbeen, in de literatuur ook wel aangeduid als 'founder distance' (Afbeelding 8A); hierbij kunnen markers op de kroonrand bruikbaar zijn om deze afstand nauwkeuriger te kunnen meten, maar het nauwkeurig lokaliseren van de kroonrand is in de praktijk lastig. Dit criterium is een indicatie voor de mate van zakken van het hoefbeen binnen de hoefscholen.
- De zooldikte, met name de afstand tussen de punt van

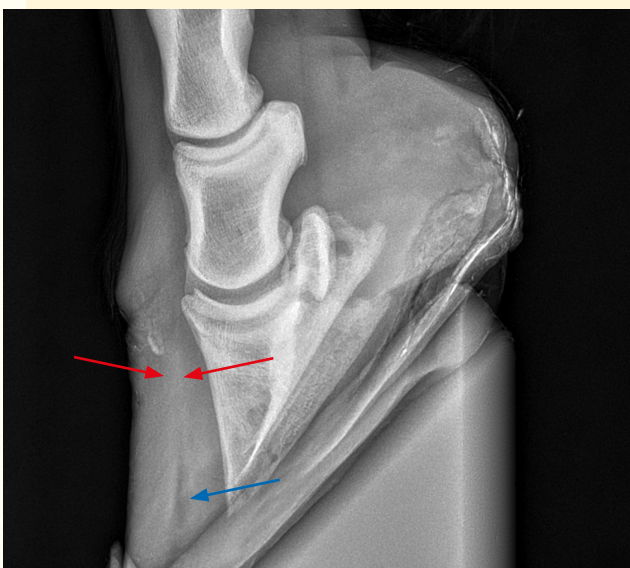


Afbeelding 8: Mogelijke metingen aan een zijdelingse röntgenopname van de ondervoet, deels naar Sherlock & Parks (2013); zie voor toelichting van de letters de tekst.

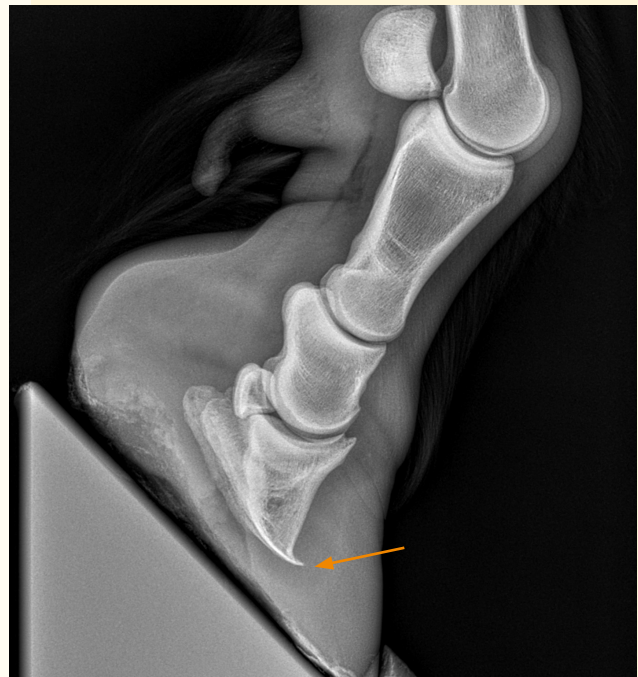het hoefbeen en de zoolvlakte (Afbeelding 8B); hierbij is het wel of niet bekapst zijn en de wijze van bekappen van grote invloed.

- De aanwezigheid van radiolucentie (lucht) in de regio van de lamellaire verbinding duidt op een separatie van de lamellaire verbinding van de hoefschoen met de lederhuid (Afbeelding 8C).
- Remodelering ten gevolge van drukveranderingen en osteolyse die leiden tot deformatie van het hoefbeen:
 - Botnieuwvorming aan de punt van het hoefbeen, de zogenaamde 'hoedenrand' (Afbeelding 8D)
 - Osteolyse in het gebied van de punt van het hoefbeen ten gevolge van drukatrofie/ontsteking (Afbeelding 8E)
- De aanwezigheid van afgeronde radiolucentie(s) in het gebied voor en onder de punt van het hoefbeen (zoolvlakte) als verdenking op secundaire zoolabcessen (Afbeelding 8F).

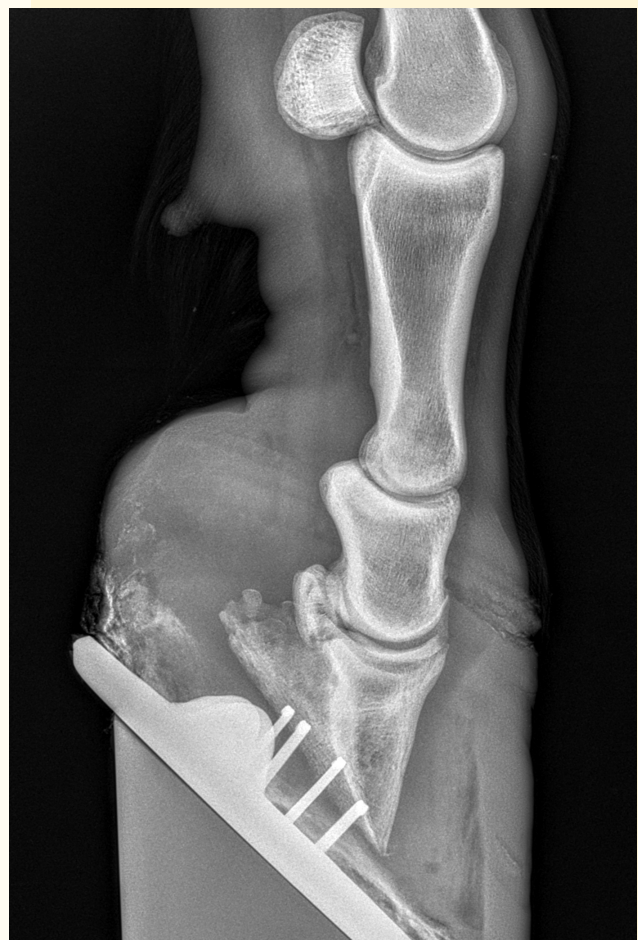Bij het beoordelen van de voor-achterwaartse opname wordt gelet op de asymmetrie die ontstaat ten gevolge van de dislocatie van het hoefbeen in het mediolaterale vlak. Hierbij kan worden gekeken naar de breedte en asymmetrie van het hoefgewricht of het verschil in zoldikte aan de mediale en laterale zijde. Als er dislocatie optreedt, is dit in veel gevallen naar mediaal. Let bij deze beoordeling wel op foutieve interpretatie, die kan ontstaan door incorrecte plaatsing van het been op het blok of een variatie in de natuurlijke conformatie. Als op de zijdelingse opname geen sprake is van zakken of kantelen van het hoefbeen, is het maken van een voor-achterwaartse



Afbeelding 9: Het linker hoefbeen bij deze hoefbevangen pony is gekanteld en gezakt; proximaal tekent zich een verdikte witte lijn af (rode pijltjes) en distaal een radiolucente lijn (blauwe pijltje) richting zoolvlakte (dit duidt op lucht en dus het ontwikkelen van een losse wand).



Afbeelding 10: Bij deze chronisch bevangen pony is sprake van kantelen, zakken en een hoedenrand (oranje pijltje) van het rechter voorbeen.



Afbeelding 11: Zijdelingse röntgenopname van de ondervoet rechtsvoor met uitgebreide kanteling en zakken van het hoefbeen binnen de hoornschoen met als complicatie een dunne zool, loslating van de wand en duidelijke inactiviteits-osteoporose.

opname met horizontale stralengang niet zinvol, omdat een hoefbeen niet naar mediaal of lateraal kan afhellen zonder massieve loslating van de lamellen.

Als er verdenking is op veranderingen in het toongedeelte van het hoefbeen, op pododermatitis en / of abcesvorming kan een voor-achterwaartse hoefbeenopname ook extra informatie leveren. Dit gaat vaak het beste door de aangetaste voet voor de röntgenopname in een podoblok te plaatsen en met horizontale stralengang de röntgenopname te maken.

In Afbeelding 9, 10 en 11 worden röntgenopnamen getoond met enkele belangrijke afwijkingen in het kader van hoefbevangenheid.

Volgens de huidige kennis geeft het maken van een venogram weinig tot geen aanvullende informatie voor de klinische patiënt als het gaat over consequenties voor de behandeling en/of de prognose en is daarom niet geïndiceerd.

BEHANDELING

ACUTE HOEFBEVANGENHEID

Voordat bij een paard met acute hoefbevangenheid aan een behandeling wordt begonnen, is het goed om zich te realiseren dat de heftige pijn ook een belangrijk doel dient. Namelijk voorkomen dat het paard loopt. Wanneer de pijnbestrijding wordt opgepakt, moet tegelijkertijd worden gezorgd voor een ruime box met een comfortabele bodembedekking en continu water ter beschikking. Het paard moet gedurende 1 tot 2 weken zo min mogelijk lopen en bij voorkeur zoveel mogelijk liggen. Grofweg kan worden aangehouden dat iedere dag van een episode van acute hoefbevangenheid minimaal een week boxrust vereist.

MEDICAMENTEUZE THERAPIE

Afwegingen bij het voorschrijven van medicatie

De hieronder besproken behandelopties bevatten diverse middelen die niet geregistreerd zijn voor het (voedselproducerende) paard in Nederland. Gezien de situatie rondom registratie aan verandering onderhevig is, moet de behandelend dierenarts altijd handelen volgens de cascade waarbij ook moet worden meegenomen of het paard wel of niet nog in aanmerking komt voor slachten voor menselijke consumptie. De keuze dient ook met de eigenaar te worden besproken.

Pijnstilling / ontstekingsremming

NSAID's vormen de basis voor de behandeling van pijn en ontsteking bij paarden met hoefbevangenheid. Als een eigenaar de slacht voor menselijke consumptie nog mogelijk wil houden zal de eerste keus een NSAID zijn zoals

meloxicam (0,6 mg/kg LG 1dd IV/PO) of flunixin (1,1 mg/kg LG 1dd IV/PO).

Meloxicam heeft, op basis van de cyclo-oxygenase 2 (COX-2) selectiviteit, een beter veiligheidsprofiel dan de non-selectieve COX inhibitoren. Hiermee dient zeker rekening te worden gehouden als de behandeling met NSAID's gedurende langere tijd moet worden voortgezet. Andere mogelijke NSAID's zijn bijvoorbeeld ketoprofen, firocoxib en vedaprofen. Op basis van beperkt wetenschappelijk onderzoek, de registratie en klinische ervaring lijken deze stoffen echter minder passend. Zodra de pijn onder controle is, dient de dosering NSAID's te worden afgebouwd.

Wanneer het paspoort van het paard reeds is afgetekend dan wel de eigenaar er mee instemt om het paard op het moment van starten van behandeling uit te sluiten van de slacht voor menselijke consumptie, kan direct gebruik worden gemaakt van een recent in Nederland toegelaten werkzame stof voor niet meer te slachten paarden. Dit is suxibuzon, een pro-drug van fenylbutazon (6,25 mg/kg LG 2dd PO voor maximaal 2 dagen, gevolgd door 3,1 mg/kg LG 2dd PO voor maximaal 3 dagen, gevolgd door 3,1 mg/kg LG 1dd PO of om de dag en daarna verder afbouwen volgens de SPC (samenvatting van productkenmerken) zolang de klinische toestand dat noodzakelijk maakt. LET OP: de dosering voor pony's is maar half zo hoog! Hoewel er nog geen vergelijkend wetenschappelijk onderzoek over de werkzaamheid bij paarden met hoefbevangenheid is gepubliceerd, bestaat er in de landen om ons heen uitgebreide positieve ervaring met dit middel, ook in het kader van hoefbevangenheid.

Voorheen was fenylbutazon bij niet te stuiten pijn bij hoefbevangenheid een veelgebruikte keuze (4,4 mg/kg LG 2dd PO gedurende maximaal 3-5 dagen gevolgd door 2,2 mg/kg LG 1-2dd PO zolang de klinische toestand dat noodzakelijk maakte). Kleinschalige studies tonen een mogelijk sterkere analgesie door fenylbutazon in vergelijking met meloxicam in paarden met hoefbevangenheid. Fenylbutazon is op dit moment echter niet als diergeneesmiddel in Nederland toegelaten. De dosering fenylbutazon die wordt vermeld in de bijsluiter verschilt per product en per land. Met de hierboven genoemde dosering is weliswaar uitgebreide klinische ervaring, maar de behandelend dierenarts dient de bijsluiter van het individuele product altijd in acht te nemen en de bijwerkingen met de eigenaar / verzorger te bespreken. Als de pijn onder controle is, dient de dosering suxibuzon / fenylbutazon te worden afgebouwd.

Bij acute hoefbevangenheid kan paracetamol worden toegevoegd aan het behandelplan. Dit kan in plaats van de eerder genoemde NSAID's in geval van NSAID-gerelateerde

bijwerkingen (maagulcera, diarree/colitis, nierproblemen). Er zijn tot dusverre geen wetenschappelijke studies uitgevoerd naar de effectiviteit van paracetamol bij hoofbevangenheid. Echter, een beperkt aantal klinische studies bij paarden met acute en chronische kreupelheid geeft aanwijzingen dat het gebruik van paracetamol (30 mg/kg LG 2dd PO) analgetisch effectief en veilig is. Op basis van deze gegevens kan het gebruik van paracetamol bij paarden met hoofbevangenheid worden overwogen.

Verdergaande pijnstillende behandeling

Bij zeer pijnlijke patiënten kan naast een NSAID via de cascade het gebruik van tramadol (5-10 mg/kg LG 2dd PO) worden overwogen. Voor gebruik van dit middel moet het paspoort van het paard sowieso worden afgetekend als 'niet bestemd voor slachten voor menselijke consumptie'. Bij zeer heftige pijn kan doorsturen naar een gespecialiseerde kliniek worden overwogen, waar uitgebreidere pijnstilling mogelijk is met ketamine-infuus (0,5-0,6 mg/kg LG/uur) en/of lidocaïne infuus (3 mg/kg LG/uur). Hierbij is wel dag-en-nacht toezicht nodig.

Wanneer er behoefte is aan potentere mu-agonistische opioïden kan gekozen worden voor levomethadon (eenmalig omdat het een combinatiepreparaat is met fempipramide, 0,10-0,15 mg/kg LG IV), bijvoorbeeld om transport naar een kliniek te faciliteren. Als onderdeel van een behandelplan op een kliniek kan gekozen worden voor morfine (0,1 mg/kg LG 4-6dd IV/IM). Dit is niet voor het paard geregistreerd, maar kan worden toegepast via de cascade met 6 maanden wachttijd. Let hierbij wel op de mestconsistentie en mestproductie vanwege de geremde darmmotiliteit bij herhaald gebruik van opioïden. Overige opties zoals buprenorfine, methadon en butorfanol hebben in de klinische setting een aantal praktische beperkingen en worden daarom weinig gebruikt.

Het is van groot belang zich te realiseren dat transport uitermate belastend is voor een paard in het acute stadium van hoofbevangenheid en dat transport snel kan leiden tot verergering van de problemen. Voor- en nadelen van doorsturen moeten dus goed worden afgewogen en met de eigenaar worden besproken.

Sedatie

Rust en veel liggen vormen een belangrijk onderdeel van de therapie bij acute hoofbevangenheid. Dit kan eventueel worden bereikt met een relatief lage dosis acepromazine (0,15 mg/kg LG 3dd PO) gedurende enkele dagen tot een stabiele toestand is bereikt. Dit middel staat op de 6-maandenlijst en moet om die reden in het paspoort worden vermeld. De

vasodilatatie als 'bijwerking' van acepromazine wordt heden ten dage niet meer als klinisch relevant voor de hoofbevangenheid gezien. Acepromazine dient niet gegeven te worden aan patiënten die worden behandeld met pergolide. Pergolide is immers een dopaminereceptor agonist en acepromazine heeft een dopamine antagonistische werking. Daarbij dient ook te worden bedacht dat het absoluut af te raden is een behandeling met pergolide te onderbreken. Bij mannelijke dieren controleren of er geen penisprolaps optreedt.

Antitrombose

Over het nut van antitrombotica zijn de meningen verdeeld. Desgewenst kan worden gekozen voor het geven van acetylsalicylzuur. De dosering gebaseerd op klinische ervaring bedraagt op de eerste dag 10 mg/kg LG 1dd PO en de daaropvolgende dagen 5 mg/kg LG 1dd PO. Er is geen harde wetenschappelijke onderbouwing over hoe lang de behandeling met acetylsalicylzuur moet worden gecontinueerd, maar gebaseerd op klinische ervaring kan een behandelingsduur van 6 weken worden aangehouden. Wachttijd voor paarden is afhankelijk van het gekozen preparaat 7 tot 28 dagen. Als antitrombose middel kan ook worden gekozen voor gewone (ongefractioneerde) heparine (50-100 IE/kg LG 2dd SC) of een laagmoleculair heparine (LMWH: Low Molecular Weight Heparin - dalteparine is 50-100 IE/kg LG 1dd SC gedurende 3 tot 5 dagen of enoxaparine 40-80 IE/kg LG 1dd SC). Deze doseringen zijn mede op basis van klinische ervaring. Onderzoek heeft laten zien dat heparine ontstekingsremmende effecten heeft en dat het gebruik van laagmoleculair heparine na koliekchirurgie een beschermend effect heeft voor hoofbevangenheid. Dalteparine is een laagmoleculair heparine dat sinds mei 2025 is toegevoegd aan de 6-maanden lijst en kan dus worden toegediend aan voedselproducerende paarden mits het gebruik in het paspoort wordt vermeld. Welke heparine en welke dosering de beste keuze is in het geval van hoofbevangenheid en hoeveel effect ervan te verwachten is, is nog onvoldoende uitgekristalliseerd.

Behandelen primaire probleem

Indien mogelijk moet het primaire probleem c.q. de primaire oorzaak van de hoofbevangenheid worden behandeld. Dit zijn mogelijkerwijs: het rantsoen aanpassen, de retentio secundinarum direct behandelen, de endotoxinaemie bestrijden of eenzijdige overbelasting proberen te verminderen door het probleem aan het contra-laterale been te behandelen. Patiënten bekend met PPID kunnen direct op de pergolide worden gezet (aanvangsdosis 2 µg/kg LG 1dd PO) deze dosis, afhankelijk van de klinische symptomen, zo nodig

verhogen tot 10 µg/kg LG 1dd PO om het gewenste effect te bereiken, daarna titreren naar een zo laag mogelijke dosering levenslang).

Eventueel aanwezige insuline dysregulatie kan worden behandeld met een sodium-glucose transporter 2 (SGLT-2) remmer (zoals canagliflozine, velagliflozine of empagliflozine). Welke SGLT-2 remmer gebruikt kan worden en in welke dosering, is afhankelijk van de beschikbaarheid. Gezien het feit dat het hier cascade-middelen betreft met een op dit moment beperkte wetenschappelijke onderbouwing, is het advies om informatie in te winnen bij een specialist of collega ervaren in de behandeling met deze middelen.

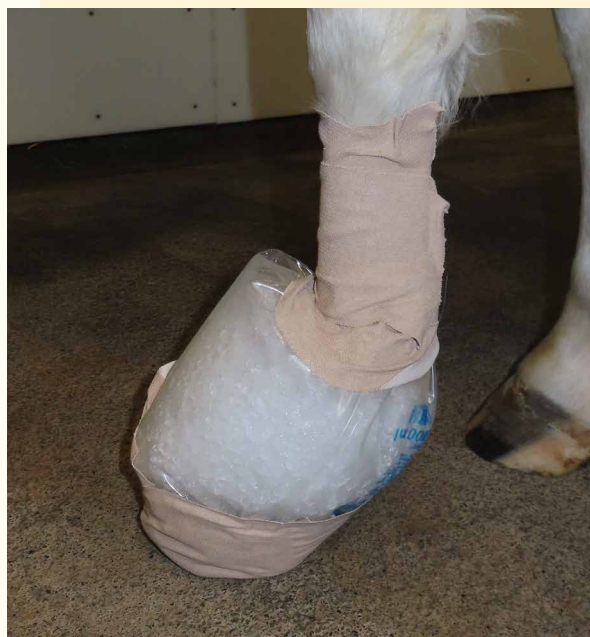ANDERE BEHANDELINGEN

Koelen

Het goed koelen (ook wel cryotherapie genoemd) van de ondervoet geeft afwisselend vasoconstrictie en vasodilatatie en werkt daardoor stimulerend op de perfusie van de ondervoet. Het goed koelen zorgt tevens voor het afremmen van de ontstekingscascade die ontstaat door triggerfactoren zoals endotoxinen. Hiermee treedt indirect, en mogelijk ook direct, een pijnstillend effect op. Koelen hoeft niet alleen te worden gebruikt bij een aangetast been met hoofbevangenheid, maar eventueel ook bij het contralaterale been om in die voet hoofbevangenheid te voorkomen, indien het andere been (bijna) volledig wordt ontlast. Ook kan koelen zeer nuttig zijn in de preventie van hoofbevangenheid, wanneer een patiënt om welke reden ook een verhoogd risico loopt.

Het koelen kan worden uitgevoerd door de benen (meestal beide voorbenen) bij voorkeur tot en met de kogel in water met ijs te zetten. Het koelen kan ook worden uitgevoerd met icepacks rondom het onderbeen, maar dit functioneert doorgaans minder goed. Voor het koelen kunnen commercieel verkrijgbare laarzen worden gebruikt. Een opengeknippte lege infuuszak of een vergelijkbare stevige plastic zak/klauwzak, die wordt gevuld met ijs en water ('ijsslurry') en iedere twee uur wordt vervangen en rond de pijp wordt dichtgeplakt met tape, voldoet vaak ook prima (Afbeelding 12). Het gebruik van ijsblokjes in een opvoelhandschoen of meerdere coolpacks die op de kroonrand worden aangebracht is niet zinvol.

Voor het verkrijgen van voldoende effect moet minimaal 2 dagen worden gekoeld waarna de klinische toestand van de patiënt bepalend is of continuering nog nodig is. De conditie van de hoofwand en kroonrand zijn uiteraard bepalend of het koelen kan worden gecontinueerd. Voor



Afbeelding 12: Een opengeknippte lege 5 liter infuuszak gevuld met een water-ijs-mengsel en daarna dichtgeplakt met tape voldoet uitstekend om een ondervoet te koelen. Eventueel kan ook tape onder de voet worden aangebracht om te snel doorslijten van de zak te voorkomen.

preventieve doeleinden moet minimaal 24 uur worden gekoeld. Ook dan is de klinische toestand van de patiënt bepalend of langer koelen geïndiceerd is. Als de huid en kroonrand het in het water-met-ijs staan niet meer kunnen verdragen, kan overwogen worden om een 'binnenzak' te gebruiken waardoor het water met ijs niet meer direct in contact komt met de huid. Het koelen verloopt dan wel minder goed.

In de thuissituatie wordt nog wel eens gekozen voor het gebruik van nat koud zand. Deze optie is minder effectief dan de hierboven beschreven methode, omdat vaak niet de gehele hoof en kootholte worden gekoeld en, misschien nog belangrijker, het paard niet wil gaan liggen in het natte zand. Mocht er toch voor nat zand worden gekozen, dan is het heel belangrijk dat het paard ook een droge en zachte plek heeft om te kunnen liggen.

Beslag afnemen en bekappen

De fase van acute bevangenheid is in de regel niet het moment om de stand van de hoof door een smid te laten corrigeren. Het nagelen van een ijzer dient in deze fase ook te worden vermeden. IJzers dienen alleen te worden afgenomen als ze niet meer goed bevestigd zitten, of wanneer ze de behandeling van de patiënt belemmeren, bijvoorbeeld bij het koelen of het plaatsen van 'heel

support'. Beslagen of onbeslagen, in beide gevallen kan een extra ondersteuning van de hiel en/of de straal worden gegeven waarbij de toon vrij van druk wordt gelaten. Hierbij kan gebruik worden gemaakt van een hoofverband met piepschuim zooltjes of van commercieel verkrijgbare supportzooltjes, vormbare kunststof of gips. Ook hoefschoenen kunnen in sommige gevallen goede diensten bewijzen. Deze moeten goed passend zijn en leiden tot meer comfort voor het hoefbevangen paard. Eventueel kan door een dierenarts een kortwerkende verdoving van de ondervoet worden gegeven om het aanbrengen van hoefondersteuning te faciliteren. Hierbij moet worden opgepast dat de tijdelijke pijnverlichting niet resulteert in overmatig bewegen. Bij veel moderne technieken om de voet te ondersteunen, is het koelen van de voeten nog steeds mogelijk, wat een groot pluspunt is. Indien de inschatting is dat ondersteuning in de vorm van een ijzer verlichting kan bieden, kan het beste voor een gelijmd ijzer ('glue-on shoes') worden gekozen. Voor alle hiervoor genoemde technieken geldt dat ze op korte termijn verlichting moeten geven. Is dit niet het geval dan dient iets anders te worden geprobeerd.

Rantsoen

Bij de eerste symptomen van hoefbevangenheid moet direct het rantsoen worden aangepast naar uitsluitend water en hooi met een suikergehalte van maximaal 100 g suiker per kg droge stof (DS) hooi. Is er geen ruwvoeranalyse, dan dient direct een ruwvoermmonster genomen te worden om te laten onderzoeken. In de tussentijd is het advies het hooi ca. 30-40 minuten in water te weken. Als het suikergehalte van het hooi 'te hoog' is (> 150 g/kg DS) dan heeft weken onvoldoende effect om de suikerhoeveelheid laag genoeg te krijgen. Als er geen ander alternatief is, meng het hooi dan met maximaal 50% stro. Dit ruwvoerrantsoen moet worden aangevuld met een passend vitamine-mineralen mengsel. Het voeren van onvoldoende eiwit en essentiële voedingsstoffen is nadelig voor het herstel. Daarom is het advies om het gehele rantsoen na te laten rekenen door de dierenarts of een specialist veterinaire diervoeding. Als de patiënt op stro staat of stro wordt bijgevoerd, moet de eigenaar op de mestfrequentie letten. Doordat deze patiënten vaak minder bewegen kan een colonobstipatie optreden. In dat geval is zaagsel als bodembedekking mogelijk beter.

Chronische hoefbevangenheid

Chronische hoefbevangenheid wordt gedefinieerd als de fase van hoefbevangenheid, waarbij sprake is van structurele veranderingen in de lamellaire verbinding van de hoefschoen met de hoeflederhuid. Deze fase volgt vaak op een acute of subacute episode. Veranderingen van de hoef zijn vaak, maar niet altijd, zichtbaar. Röntgenologisch is het altijd duidelijk of er al dan niet sprake is van zakken en/of kantelen van het hoefbeen. Klinisch kunnen deze veranderingen aanleiding geven tot pijn en mechanische instabiliteit. Het gebeurt regelmatig dat de chronische patiënt weer een acute aanval krijgt. In deze situatie kunnen het beste de adviezen zoals hierboven beschreven worden gevolgd.

ANAMNESE

Aangezien symptomen van chronische hoefbevangenheid doorgaans vooraf worden gegaan door een episode van (sub)acute symptomen in het verre of nabije verleden, is het belangrijk om de anamnese goed uit te vragen. Zijn er eerder tekenen geweest van hoefbevangenheid voor zover bekend bij de (huidige) eigenaar/ verzorger en/of heeft het paard eerdere momenten gehad waarop het moeizaam liep? Verder dient de medische voorgeschiedenis te worden geëvalueerd en of er eerder sprake is geweest (of bewijs is geleverd) van endocriene aandoeningen.

KLINISCHE SYMPTOMEN BIJ CHRONISCHE HOEFBEVANGENHEID

Paarden met chronische hoefbevangenheid kunnen één of meerdere van de volgende symptomen vertonen:

- Chronische, vaak wisselende kreupelheid van voorbenen en soms achterbenen en/of terughoudendheid om te bewegen.
- Aanwezigheid van een typisch bewegingspatroon waarbij de toon van de hoef opwipt en de zool zichtbaar wordt.
- Recidiverende kneuzingen van de zool/zoolontstekingen/hoefabcessen
- Veranderingen in de hoefvorm, waaronder:
 - Concave (holle) dorsale hoefwand (Afbeelding 13)
 - Divergerende groeiingen van de hoefwand, nauw aan de toonzijde (Afbeelding 13)
 - Verbreding van de witte lijn of de ontwikkeling van een losse hoefwand, vooral ter hoogte van de toon (Afbeelding 6)
 - Afgevlakte of convexe zool
 - Palpeerbare depressie ter hoogte van de kroonrand

(vooral bij distale verplaatsing/zakken van het hoefbeen) (Afbeelding 5)

- Afhankelijk van de duur van de chroniciteit kan sprake zijn van een bonzende polsslag van de digitale arterie/ digitale pols en warme hoef
- Pijnreactie bij visitatie en percussie van de hoef vaak gelokaliseerd over de dorsale rand van het hoefbeen en de zoolvlakte ter hoogte van de straalpunt
- Veranderingen, zoals vochtige plekken, langs de kroonrand waar de hoefschoen loslaat van de kroonrand (Afbeelding 14)
- Doorbraak van het hoefbeen door de zool (Afbeelding 15).

KLINISCH ONDERZOEK

Het klinisch onderzoek bestaat uit beoordeling van de beweging en de belasting, de houding van het paard in rust, veranderingen in de conformatie van de hoef en eventuele toename van digitale pols alsmede de reactie op percussie en visitatie.

AANVULLEND ONDERZOEK

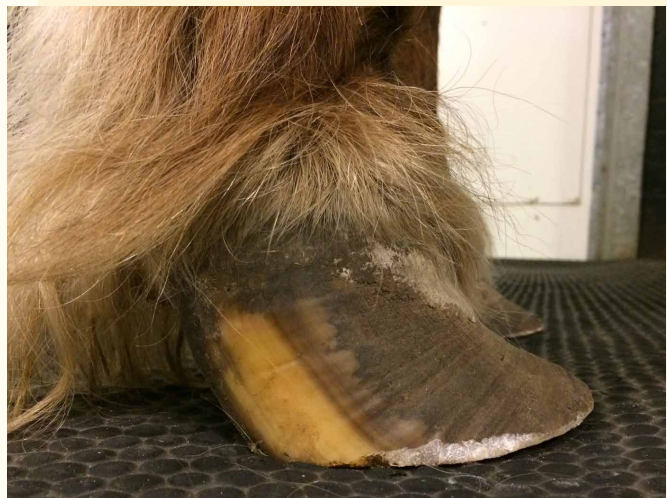Röntgenologisch onderzoek

Zie de beoordeling van het röntgenologisch onderzoek zoals bovenstaand is besproken. Wanneer sprake is van kantelen of zakken van het hoefbeen op de röntgenopnamen, is per definitie sprake van blijvende veranderingen en dus chronische hoefbevangenheid. Daarnaast moeten bij chronische hoefbevangenheid de verande-

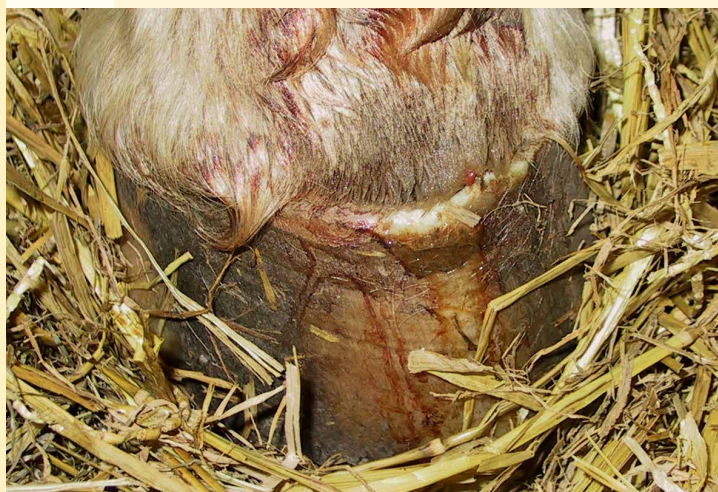ringen aan en de positie van het hoefbeen nauwkeurig in de gaten worden gehouden (bijvoorbeeld de aanwezigheid van een 'hoedenrand', osteolyse/remodellering van het toongedeelte van het hoefbeen; Afbeelding 16).

Bloedonderzoek

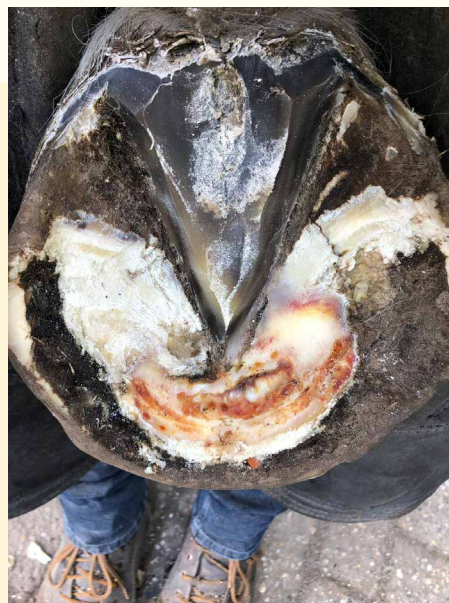Zoals eerder opgemerkt in deze Leidraad is aanvullend onderzoek naar endocrinopathische achtergronden in het kader van een oorzakelijk verband met hoefbevangenheid van groot belang, zeker bij patiënten met aanhoudende



Afbeelding 13: Deze voet toont een duidelijk concave hoefwand en divergerende groeiringen, dicht bij elkaar dorsaal en verder uit elkaar bij de verzenen bij een chronisch hoefbevangen pony.



Afbeelding 14: Aan de kroonrand van dit overbelaste, ernstig hoefbevangen achterbeen sijpelt hemorragisch vocht door.



Afbeelding 15: Zoolbreuk bij een ernstig hoefbevangen pony - de punt van het hoefbeen dringt door de zool heen als gevolg van kantelen (en zakken) van dat hoefbeen; een dergelijke situatie maakt euthanasie om welzijnsredenen noodzakelijk.

klachten waarbij episodes van klinische symptomen zich herhalen dan wel onvoldoende onder controle te krijgen zijn. Indien een orale suikertest (OST) en/of basale insuline-meting bij verdenking op EMS en de ACTH-bepaling bij verdenking op PPID nog niet eerder zijn uitgevoerd in de (sub-)acute fase, is het zinvol om dat in de chronische fase alsnog te doen. Daarnaast is het wenselijk om, wanneer er een behandeling is ingesteld voor een van beide aandoeningen, de ACTH- en insulineaardes te blijven monitoren.

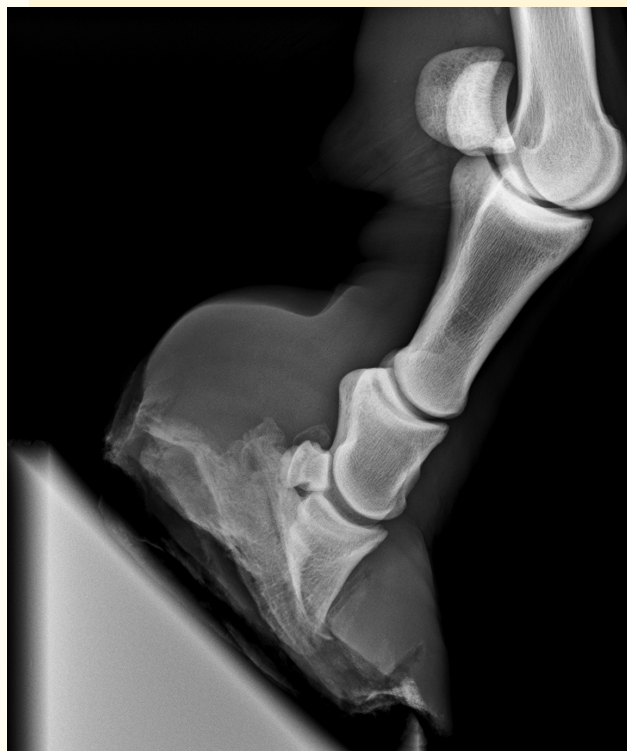BEHANDELING VAN CHRONISCHE HOEFBEVANGENHEID

Medicamenteuze therapie

Als bij paarden met chronische vormen van hoefbevangenheid of bij paarden met een acute opflikkering pijnstilling nodig is of een behandeling van EMS en/of PPID geïndiceerd is, dan dient deze medicatie te worden verstrekt (zie eerder de behandelmogelijkheden bij acute hoefbevangenheid). Als in de acute fase een behandeling met acetylsalicylzuur is opgestart, is het zinvol om dit minimaal zes weken door te zetten. Naast de eerder genoemde analgetische mogelijkheden bij acute hoefbevangenheid is het goed om te vermelden dat onderzoek heeft uitgewezen dat ketamine (0,6 mg/kg LG/uur IV gedurende 3 dagen, 6 uur per dag) in combinatie met tramadol (5 mg/kg LG 2dd PO) klinische verbetering en een afname van plasma inflammatoire markers geeft bij paarden met chronische hoefbevangenheid. Daarnaast is bekend dat bij chronische hoefbevangenheid neurogene veranderingen in het perifere en centrale zenuwstelsel kunnen optreden. Op basis hiervan valt het behandelen met gabapentine (5-20 mg/kg LG 2-3dd PO) om deze neuropathische pijncomponent te onderdrukken te overwegen. Er zijn geen wetenschappelijke studies gepubliceerd over de effectiviteit van gabapentine bij hoefbevangenheid. Gabapentine staat sinds mei 2025 niet meer op de 6-maanden lijst en kan dus alleen worden toegediend aan paarden die zijn uitgesloten van de slacht voor menselijke consumptie.

Bekappen en orthopedisch hoefbeslag

Als het gaat om bekappen dan wel aanbrengen van orthopedisch hoefbeslag is nauwe samenwerking tussen dierenarts en hoefsmid zeer essentieel. Het nagelen van een ijzer dient te worden vermeden zolang het paard nog pijnlijk of oncomfortabel is tijdens het beslaan. Daarnaast moet er voldoende kwalitatief goede hoefwand beschikbaar zijn om in te kunnen nagelen. De moderne plaktechnieken ('Imprint', 'glue-on shoe' of 3D geprint beslag) bieden een goed alternatief en kunnen zeker de

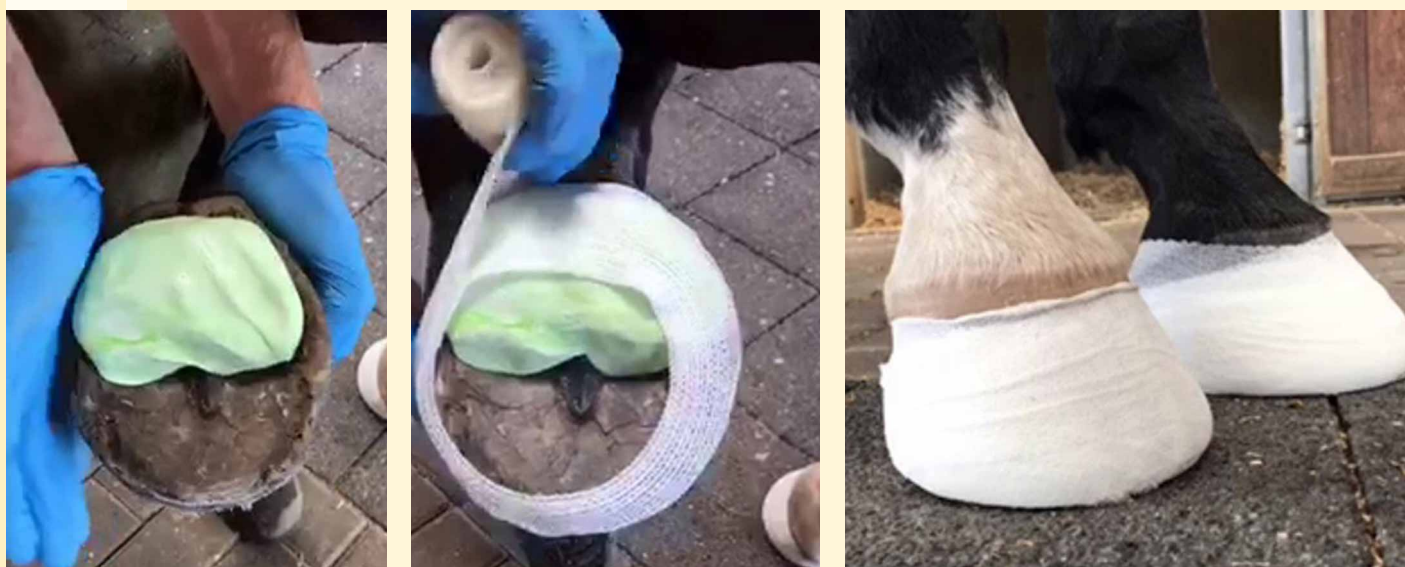

Afbeelding 16: Zijdelingse opname van een zeer ernstig bevangen paard met kantelen en zakken van het hoefbeen met als complicatie een zoolbreuk (vlak voor de euthanasie), met inactiviteitsosteoporose van de ondervoet.

eerste 2-3 beslagbeurten comfortabeler zijn dan nagelen. Bij het bekappen van het chronisch hoefbevangen paard is het doel om de teen in te korten, waarbij de zooldikte zoveel mogelijk intact wordt gehouden. Hierdoor kan het afrollen van de voet worden vereenvoudigd. Dit is met name van belang bij paarden met een gekanteld hoefbeen. Het streven naar een rechte voetas is hierbij leidend, waarbij een rechte dorsale hoefwand wordt nagestreefd. Hierbij kunnen röntgenopnamen behulpzaam zijn. Voor paarden met een gezakt hoefbeen is het vermijden van druk op de toon en het verplaatsen van druk naar de verzenen comfort verhogend (Afbeelding 17).

Om dit doel te bereiken zijn er de volgende opties, waarbij de keuze afhankelijk is van het type patiënt, de hoefconformatie, de zooldikte, de hoornkwaliteit en de mate van kantelen en/of zakken van hoefbeen:

- Gebruik van een ijzer met breed en uitgesmeed toongedeelte (geen opzet) of afgeschuinde hoefijzers ter bevordering van het zogenoemde breakover-moment; Let daarbij op dat het ijzer niet te ver wordt teruggelegd.



Afbeelding 17: Aanleggen van een siliconenopvulling op de achterste hoefhelft met een watervast gipsverband (Rik Bremer); dit kan zowel bij de acute als de chronische patiënt comfort-verhogend zijn.

Dit veroorzaakt overmatige druk ter hoogte van de straalpunt.

- Siliconen of ander vulmateriaal om de zool en straal te ondersteunen, of het gebruik van luchtdrukzolen om druk op de zool en straal juist tijdens de belastingsfase te verminderen. Als er gekozen wordt voor siliconen of ander vulmateriaal dient dit zacht te zijn om overmatige druk op de zool te voorkomen.
- Gebruik van een open-toon-ijzer om lokaal hoge druk in het toongedeelte te vermijden.

Het effect van het beslag moet in de opvolgende dagen worden beoordeeld. Indien het nieuwe beslag tot onvoldoende of zelfs negatief resultaat leidt, dient het beslag te worden aangepast/verwijderd. Indien het nieuwe beslag tot een positief resultaat/verlichting leidt, is het advies dit na elke 6 tot 8 weken, of eerder als de voet overmatige groei vertoont, opnieuw klinisch te evalueren. Afhankelijk van de groeisnelheid van de voet kan op dat moment een beslagwissel plaatsvinden en zo nodig het type beslag worden aangepast.

Rantsoen blijft punt van aandacht

Ook bij chronische hoefbevangenheid is het van belang om het rantsoen zorgvuldig samen te stellen. In het geval van overgewicht van de patiënt is het belangrijk het rantsoen in de chronische fase regelmatig te herevalueren. De eigenaar moet gewezen worden op de risico's van een hoog suikergehalte in het ruwvoer en het belang om het ruwvoer te laten analyseren. Als dat niet mogelijk is, is het advies het ruwvoer 30-40 minuten in water te weken. Idealiter wordt ruwvoer gevoerd met een suikergehalte < 100 g/kg droge stof (DS). Geadviseerd wordt om te starten met het voeren van 1,5% van het lichaamsgewicht aan droge stof in de vorm van ruwvoer. Dit kan bij blijvend overgewicht worden afgebouwd naar minimaal 1-1,2%. In dat geval is een aanzienlijke kans op een eiwittekort, spierverlies en weerstandsvermindering. Daarom is het advies om het gehele rantsoen na te laten rekenen door de dierenarts of een specialist veterinaire diervoeding. Het gebruik van hooinetten of slowfeeders en het mengen met stro kan de opnametijd verlengen om te voorkomen dat het paard langer dan 6 uur zonder

ruwvoer staat. Een goede, suikerarme, balancer kan worden toegevoegd om op de lange termijn tekorten in vitaminen/mineralen en eiwitten te voorkomen. Weidegang moet worden vermeden zolang er nog sprake is van overgewicht of ID. Bij stabilisatie kan beperkte weidegang worden ingevoerd waarbij gebruik kan worden gemaakt van bijvoorbeeld strookbegrazing. Afbeelding 18) of een graasmasker om de opname van gras te beperken. Het is bekend dat paarden die beperkte graastijd krijgen, meer en sneller eten. Daarom is een graasmasker in deze situaties vaak beter dan strookbegrazing.

Beweging / revalidatie

Afhankelijk van de klinische symptomen kan een chronisch hoefbevangen paard baat hebben bij meer of minder beweging. Hier is geen algemeen schema voor te geven. Per individuele patiënt zal een revalidatieplan moeten worden opgesteld. Bij paarden met ID bevordert dagelijks minimaal 30 minuten matig intensieve beweging gewichtsverlies en helpt het om de insulinegevoeligheid van de weefsels te verbeteren. Beweging kan echter pas worden geïntensiveerd als de pijnstilling is afgebouwd en beweging niet leidt tot toegenomen pijnlijkheid. Beweging is een essentiële managementaanpassing bij de behandeling van ID.

Chirurgische ingrepen

Met de huidige kennis en rekening houdend met de ethische aspecten van de diergeneeskunde worden in Nederland chirurgische ingrepen bij hoefbevangen patiënten als obsoleet gezien. Zo worden de tenotomie van de diepe buigpees en neurectomie niet meer als ethisch aanvaardbare opties gezien, evenmin als diverse ingrepen aan de hoefwand om vocht dat zich tussen de lederhuid- en hoefwandlamellen heeft opgehoopt te laten draineren.

Mogelijke complicaties

- Hoefabcessen kunnen zich ontwikkelen ten gevolge van verbreding van de witte lijn, dan wel als gevolg van een kneuzing van de zool ter hoogte van de punt van het hoefbeen. Deze dienen als een regulier hoefabces te worden gedraineerd.
- Een losse wand kan zich ontwikkelen en een (gefaseerde) partiële hoefwandresectie kan dan geïndiceerd zijn.
- Een zoolbreuk kan optreden door kantelen (en zakken) van het hoefbeen; dit wordt in Nederland gezien als een absolute indicatie voor euthanasie
- Een (partiële) ontschoening kan optreden en ook dat maakt euthanasie onvermijdelijk.



Afbeelding 18: Grasopname kan worden beperkt door gebruik te maken van strookbegrazing

PROGNOSE

Chronische hoefbevangenheid vereist langdurige, multidisciplinaire zorg die afgestemd is op het klinische en mechanische beeld van elk individuele patiënt. Röntgenologische evaluatie op het juiste moment, goede begeleiding door dierenarts in samenwerking met hoefsmid en beheersing van voeding en andere systemische (endocrinologische) factoren zijn essentieel voor het optimaliseren van de prognose.

Over de prognose van de 'natuurlijke vormen' van hoefbevangenheid (dus niet van proefdieren met opgewekte hoefbevangenheid) zijn niet zoveel gegevens. Bij een retrospectieve studie uit 1999 van 216 paarden in Engeland kwamen 162 (75%) weer terug op hun oude niveau of beter, 47 (22%) werden geëuthanaseerd of geslacht en 7 (3%) konden niet meer worden gereden maar werden gehouden als gezelschapsdier of voor de fokkerij. Een andere studie uit 2019 bij 317 paarden met hoefbevangenheid toonde aan dat de aanwezigheid van ID of eerder aanwezige aanvallen van hoefbevangenheid een hogere kans gaven op het optreden van een recidief. Daarnaast is de klinische ervaring dat paarden die binnen enkele dagen verbetering laten zien op medicatie een betere prognose hebben dan paarden waarbij geen snelle verbetering optreedt. Röntgenologische diagnostiek mag nooit op zichzelf gebruikt worden om een prognose te stellen, maar is wel zinvol om een casus te volgen en om een advies voor de hoefsmid te kunnen formuleren.

Uiteindelijk is het klinisch verloop leidend bij het vaststellen van de prognose. In het algemeen is het zakken van het hoefbeen prognostisch ongunstiger dan het kantelen. Indien er gedurende dagen tot 2 weken geen verbetering optreedt is de prognose slecht. Het is de taak van de dierenarts om bij het stellen van de prognose de situatie van het paard in relatie tot de eigenaar af te wegen en vervolgens, indien nodig, op basis van ethische overwegingen euthanasie te adviseren.

CONCLUSIE

Paarden met acute en chronische hoefbevangenheid zijn 'uitdagende' patiënten die veel aandacht behoeven. Afhankelijk van de ernst van de symptomen, het type patiënt, de verwachtingen en de (financiële) mogelijkheden van de eigenaar moet voor iedere patiënt een passend behandelplan worden gemaakt. De dierenarts moet in samenwerking met de eigenaar waken over het welzijn van het paard. Goede samenwerking tussen dierenarts, hoefsmid, eigenaar (verzorger) en zo nodig voedingsdeskundige is hierbij essentieel.

DANKWOORD

Een Leidraad is de uitkomst van een samenwerking van velen. De auteurs zijn de volgende dierenartsen, apotheker en hoefsmiden dankbaar voor commentaar, aanvullingen en afbeeldingen: Dr. Antoon Jan van den Belt (specialist diagnostische beeldvorming), drs. Rik Bremer, Gerben Bronkhorst, dr. Thibault Frippiat (dip. ECVSMR), dr. Anneke Hallebeek (specialist veterinaire diervoeding), drs. Maty Looijen (dip. ECVDI), dr. Thijs van Loon (dip. ECVA), drs. Sietske Mesu (apotheker), Jasper Metzemaekers, Berni Prins, dr. Ellen Roelfsema (dip. ECEIM), Olivier Smink en dr. Dax Vendrig (dip. ECVPT). Ook hebben de deelnemers aan de introductie van de Leidraad op 12 maart 2026 te Houten bijgedragen aan het verder verbeteren van deze Leidraad. [A](#)



Scan de QR-code voor het document inclusief de literatuurverwijzingen.